



FACULDADE EDUFOR
CURSO DE ODONTOLOGIA

LAYLA LOISE OLIVEIRA DE ARAUJO

**A INVASÃO DO ESPAÇO BIOLÓGICO PELAS FACETAS EM RESINA
COMPOSTA: REVISÃO DE LITERATURA**

São Luís - MA
2024

LAYLA LOISE OLIVEIRA DE ARAUJO

**A INVASÃO DO ESPAÇO BIOLÓGICO PELAS FACETAS EM RESINA
COMPOSTA: REVISÃO DE LITERATURA**

Trabalho de Conclusão de Curso (TCC) apresentado ao Curso de Odontologia da Faculdade Edufor, Unidade São Luís-MA, como pré-requisito para colação de grau de Cirurgião-dentista.

Orientadora: Prof.^a MSc. Renata Carvalho Campelo
Coorientador: Prof.^a Dra. Karime Tavares Lima da Silva

São Luís - MA
2024

A658i Araujo, Layla Loise Oliveira de

A invasão do espaço biológico pelas facetas em resina composta: revisão de literatura / Layla Loise Oliveira de Araujo — São Luís: Faculdade Edufor, 2024.

26 p.

Trabalho de Conclusão de Curso (ODONTOLOGIA) — Faculdade Edufor - São Luís, 2024.

Orientador(a) : Renata Carvalho Campelo

1. Periodontia. 2. Facetas dentárias. 3. Gengivite. 4. Espaço biológico. I. Título.

FACULDADE EDUFOR SÃO LUÍS

CDU 616.314-089.27

ARAUJO, L.L.O. A invasão do espaço biológico pelas facetas em resina composta: revisão de literatura. Trabalho de Conclusão de Curso de graduação apresentado ao Curso de Odontologia da Faculdade Edufor como pré-requisito para o grau de Cirurgião-dentista.

Trabalho de Conclusão de Curso apresentado em: ___/___/___

BANCA EXAMINADORA

**Prof. MSc. Renata Carvalho Campelo
(ORIENTADORA)**

**Prof. Dra. Karlinne Duarte
(1º MEMBRO)**

**Prof. MSc. Caroline Gomes
(2º MEMBRO)**

AGRADECIMENTOS

Agradeço, primeiramente, a Deus, que é meu suporte e me dá sempre forças para enfrentar qualquer desafio sem me deixar fraquejar ou desistir.

Ao meu esposo que sempre me apoia nas minhas decisões, incentiva meus sonhos e é meu porto seguro, essa conquista é nossa.

À minha família, minha mãe, meu irmão, meu filho que estão ao meu lado me fortalecendo.

À minha orientadora Renata Campelo, que apesar de tantas atribuições, aceitou esse desafio e me guiou na elaboração desse trabalho.

Aos meus colegas de jornada que sempre me ajudaram nessa difícil caminhada.

Aos meus professores que empaticamente me guiaram nessa jornada.

Agradeço a cada um que de alguma maneira me ajudou a chegar até aqui.

RESUMO

As facetas em resina, ganharam grande espaço na estética bucal devido a seu custo, tempo de execução e resultado em uma única sessão. Com isso, cada vez mais profissionais tem realizado essa técnica em seus consultórios e a busca por esse procedimento tem aumentado substancialmente. No entanto, estudos tem mostrado o aumento da prevalência de doenças periodontais nesse grupo, devido a invasão do espaço biológico provocado pelo acúmulo de resina subgingival, entre outros. Analisando pesquisas, é possível identificar que as principais falhas na execução de facetas em resina composta se dão devido à falta de desempenho do cirurgião-dentista, pois é um fator que pode afetar o sucesso do procedimento. É de sua responsabilidade a escolha da melhor opção de resina composta para cada caso e executar a técnica correta de incrementação. Este trabalho visa discorrer sobre as consequências da invasão do espaço biológico causado pela realização de facetas em resina com técnica inadequada, demonstrando a importância do planejamento adequado para realização desse procedimento, como diagnosticar e tratar as consequências dessa invasão.

Palavras-Chave: Periodontia. Facetas dentárias. Gengivite. Espaço biológico.

ABSTRACT

Resin veneers have gained significant popularity in dental aesthetics due to their cost-effectiveness, short procedure time, and ability to provide results in a single session. As a result, an increasing number of dental professionals are performing this technique in their practices, and demand for this procedure has risen substantially. Studies have shown an increased prevalence of periodontal diseases in this group, due to the invasion of the biological space caused by subgingival resin accumulation, among other factors. Analyzing research, it is possible to identify that the main failures in the execution of composite resin veneers are due to the lack of performance of the dental surgeon, as it is a factor that can affect the success of the procedure. It is their responsibility to choose the best composite resin option for each case and to perform the correct incremental technique. This work aims to discuss the consequences of the invasion of the biological space caused by the performance of resin veneers with inadequate technique, demonstrating the importance of adequate planning for the performance of this procedure, how to diagnose and treat the consequences of this invasion.

Keywords: Periodontics. Dental veneers. Gingivitis. Biological space.

SUMÁRIO

1. INTRODUÇÃO	8
2. METODOLOGIA.....	10
3. REVISÃO DE LITERATURA	11
3.1 O periodonto.....	11
3.2 Facetas diretas em resina composta.....	12
3.3 Invasão do espaço biológico e consequências	13
3.4 Planejamento e tratamento	14
4. DISCUSSÃO	20
5. CONSIDERAÇÕES FINAIS	22
REFERÊNCIAS	23
ANEXO A – Declaração de aptidão para defesa do TCC.....	27
ANEXO B – Termo de autorização para publicação de trabalhos de conclusão de curso na forma acadêmica no repositório.....	28
ANEXO C – Ata de acompanhamento individual das orientações do TCC	29

1. INTRODUÇÃO

A resina composta é um material frequentemente usado por dentistas para proporcionar, tanto estética, quanto funcionalidade aos dentes. O advento dos compósitos de resina ganhou grande relevância ao longo dos anos. Vários avanços nos materiais restauradores estéticos ocorreram na década de 70, como, por exemplo, em 1974, quando Cooley se tornou o primeiro dentista a revestir a face vestibular dos dentes anteriores com resina composta para restaurar a estética. Nos últimos anos, com o avanço de novas tecnologias na ciência dos materiais, a qualidade das restaurações de resina composta teve grande aprimoramento (Pinheiro, *et al.* 2021).

Com isso, a busca pelo tratamento com facetas em resina composta teve um crescimento significativo nos consultórios odontológicos, por ser aplicado diretamente sobre a superfície dentária, muitas vezes, sem necessidade de qualquer preparação. Outra vantagem é a realização em poucas sessões, apresentando assim, um ótimo custo-benefício e longevidade do tratamento, dependendo dos hábitos de cada paciente (Soares e Borges, 2023).

No entanto, deve ser um procedimento indicado e planejado corretamente pelo profissional, utilizando as técnicas com destreza e o paciente deve apresentar estrutura dentária suficiente e saúde periodontal, para que não seja realizado tratamento de forma inadequada que possa repercutir em problemas a longo prazo (Ouro, 2017).

Esses problemas podem ser gerados pela invasão do espaço biológico causando a gengivite e a periodontite, que são doenças periodontais complexas, desencadeadas por diversos fatores, mas principalmente pelo acúmulo de biofilme. Elas podem causar efeitos negativos não só na saúde bucal, mas também em outras

condições de saúde da pessoa, evidenciando sua natureza complexa e sua conexão com outras doenças (Da Silva *et al.*, 2020).

As causas mais comuns que podem levar à invasão do espaço biológico periodontal, nesse cenário, são as restaurações mal adaptadas, lesões cariosas, preparo protético e fraturas dentais. Essa invasão pode causar processos inflamatórios que levam à reabsorção da crista alveolar. Portanto, a interação entre a periodontia e a odontologia restauradora é dinâmica e primordial para alcançar um sorriso harmonioso, sendo fundamental que o cirurgião-dentista tenha conhecimento básico e domínio das técnicas, minimizando assim, possíveis danos ao tecido periodontal (Carvalho *et al.*, 2016).

Este artigo tem como objetivo realizar uma revisão da literatura sobre a invasão do espaço biológico por facetas em resina composta, abordando as causas, consequências e formas de prevenção dessa complicação.

2. METODOLOGIA

Este estudo, trata-se de uma revisão de literatura, com finalidade de reunir e resumir o conhecimento sobre o tema “a invasão do espaço biológico causado pela realização de facetas em resina”. Para realização deste trabalho, foram realizadas buscas na base de dados Scielo, PubMed, BVS odontologia e Google acadêmico utilizando como palavras-chaves: “facetas dentárias”, “espaço biológico”, “periodonto”, “gingivite”, incluindo os artigos de 2013 a 2024, em inglês, espanhol e português. Foram excluídos artigos que possuíam apenas títulos e resumos disponíveis, ou que não tratavam da temática proposta pela revisão e artigos de conclusão de curso de faculdade sem publicação em revistas científicas, sendo incluídos apenas aqueles que se enquadravam na metodologia apresentada. Foram pré-selecionados 67 artigos, e após leitura, utilizados 32 desses para esta revisão.

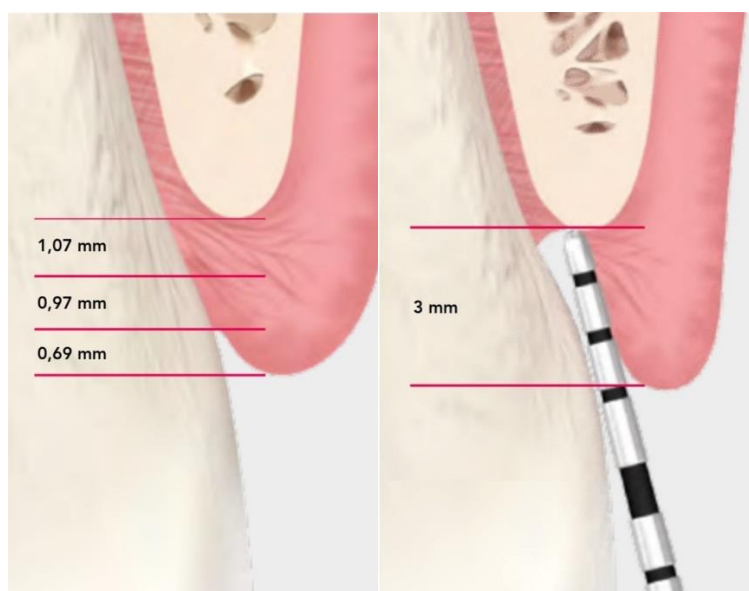
3. REVISÃO DE LITERATURA

3.1 O periodonto

O periodonto é formado pela gengiva, ligamento periodontal, cemento radicular e osso alveolar, tem uma função fundamental como suporte para os dentes na estrutura óssea do maxilar e da mandíbula (Machado, 2017). Os vários tecidos periodontais desempenham um papel crucial na proteção contra danos mecânicos e microbianos, sendo a gengiva a principal responsável pela proteção dos tecidos subjacentes (Lindhe *et.al.*, 2018)

O espaço biológico que é a porção interna do tecido gengival que circunda os dentes, somando a extensão média do sulco (0,69 mm), extensão média do epitélio juncional (0,97 mm) e extensão média da inserção conjuntiva supra-alveolar (1,07mm), totalizando aproximadamente um espaço de 3 mm (Carvalho *et. al.*, 2016).

Figura 1: Ilustração do espaço biológico e suas dimensões aproximadas



Fonte: Carvalho, C. V. et al., 2016 p.3.

Em sua funcionalidade, o espaço biológico é uma proteção que envolve o dente, atuando como um vedante biológico. Neste âmbito, o fluido crevicular, contido neste espaço, é responsável por neutralizar as bactérias. A ruptura desta harmonia

pode levar a uma reação em cadeia inflamatória, causando lesões nos tecidos gengivais se não for tratada (Zurita, Matta e Salinas, 2015).

3.2 Facetas diretas em resina composta

As facetas diretas em resina composta são um procedimento no qual o cirurgião-dentista aplica resina fotopolimerizável sobre a superfície vestibular do dente, em camadas, em toda superfície ou realiza incrementos estratégicos para fazer a escultura manualmente (Silva, Silva e Yamashita, 2022).

Essa técnica tem se mostrado uma alternativa mais vantajosa devido à maior preservação da estrutura dentária saudável, em comparação aos laminados cerâmicos. Esta técnica também reproduz as características naturais dos dentes, em comparação com a técnica indireta que são as facetas de porcelana ou laminados cerâmicos. Isso ocorre devido à grande variedade de materiais disponíveis no mercado, que oferecem cores, translucidez e opacidade similares aos dentes naturais (Soares e Borges, 2023).

Esse tratamento estético possui várias indicações, como correção de cor e alteração do formato dos dentes, melhora nos casos de amelogenese imperfeita, microdontias, perdas estruturais por desgastes patológicos ou fisiológicos, fraturas, sempre analisado cada caso de acordo com o paciente. Outra indicação são os diastemas que são espaços entre os dentes, causando um sorriso infantilizado no adulto (Gouveia *et al.*, 2018; Berwanger, *et. al.*, 2016).

Souza (2018) complementa que a técnica direta é indicada também em casos de alteração de cor em dentes vitais ou não vitais, com escurecimento, ou manchas intrínsecas ou extrínsecas, dentes com pequenos desalinhamentos, como giroversões e inclinações.

Trata-se de um tratamento duradouro como mostra um estudo sobre duração média de facetas diretas com resina composta de Teixeira *et al.*, (2022), no qual foi verificado que o tempo médio das restaurações com facetas diretas em dentes anteriores foi de 68,6% em 10 anos. As principais dificuldades e taxas de fracasso relatadas na literatura, foram o acúmulo de placa bacteriana em áreas de má adaptação, erros oclusais, pouca experiência clínica do dentista e mudança da coloração da faceta de resina composta, mostrando que a principal causa de insucesso é a falta de técnicas corretas na realização do procedimento.

3.3 Invasão do espaço biológico e consequências

Em relação à preservação da distância biológica, Carvalho *et al.* (2016) relatam vários fatores que devem ser avaliados, como o tecido interdental, a resposta do tecido gengival frente ao preparo das restaurações e das facetas. Assim, de acordo com as considerações biológicas existentes na interrelação entre dentística e periodontia, deve haver uma distância média de 3 mm entre a crista óssea alveolar e a margem cervical da restauração, ou do preparo, para que haja o estabelecimento conveniente do tecido gengival, sem agredir o epitélio juncional.

Para Baratieri *et al.* (2013), a invasão do espaço biológico durante procedimentos restauradores leva a consequências como inflamação do tecido gengival mesmo com um bom controle de placa, sensibilidade gengival durante estímulos mecânicos, recessão da gengiva como forma fisiológica de remodelação e formação de bolsa periodontal.

Nos casos de utilização de facetas, a ausência de orientação adequada sobre higiene oral e a execução imprópria do acabamento pelo dentista, prejudica o tecido periodontal (Carneiro, 2023). Além disso, o cirurgião-dentista, ao escolher a técnica e

o material, se ultrapassar os limites biológicos, causará inflamação, sangramento, mau hálito, inchaço e vermelhidão na gengiva (Carmo *et. al.*, 2024).

Portanto, é de suma importância levar em conta margens de restauração apropriadas, tanto no aspecto estético, quanto mecânico e biológico. Nesta situação, o espaço biológico é mais impactado, pois, quando invadido, pode gerar uma cadeia inflamatória que pode resultar em perda óssea e, conseqüentemente, perda de dentes (Marques, 2018).

Brito *et. al.* (2022), reforçam que, atualmente, a odontologia tem como meta executar procedimentos restauradores que busquem o máximo de prevenção com a menor intervenção possível e o planejamento da reabilitação oral deve considerar não apenas a necessidade estética, mas principalmente a saúde bucal do paciente.

3.4 Planejamento e tratamento

É imprescindível uma consulta detalhada para identificar a existência de lesões cáries, doença periodontal, tratamento endodôntico necessário, entre outros. Assim, através do condicionamento do meio bucal, o dentista pode promover uma recuperação estética e funcional de alto padrão e duradoura. O processo de reabilitação começa com o diagnóstico correto, o planejamento do tratamento e a determinação dos procedimentos terapêuticos que irão favorecer o tratamento multidisciplinar (Brito *et al.*, 2022).

A exposição gengival excessiva ao sorrir também é outro fator que tem levado muitos pacientes a buscar tratamento estético nos consultórios odontológicos. De acordo com a definição realizada pela periodontia, o sorriso gengival é caracterizado pela exposição maior que 2 mm de tecido gengival ao sorrir (Silva *et. al.*, 2021).

Em um caso clínico de Alvarenga *et al.*, (2018), envolvendo o planejamento para correção do sorriso gengival através da cirurgia periodontal e facetas de resina composta, optou-se por realizar uma gengivoplastia para restaurar as distâncias biológicas periodontais e ampliar as coroas clínicas dos dentes, diminuindo dessa forma a quantidade de gengiva exposta ao sorrir. A fusão dessas duas técnicas ofereceu à paciente um resultado estético satisfatório, diminuindo o sorriso gengival e aprimorando a visibilidade dos dentes, mantendo a integridade do periodonto e demonstrando a interação entre a periodontia e dentística restauradora, conforme imagem a seguir.

Figura 2 – Demonstração do tratamento conjunto entre periodontia e dentística

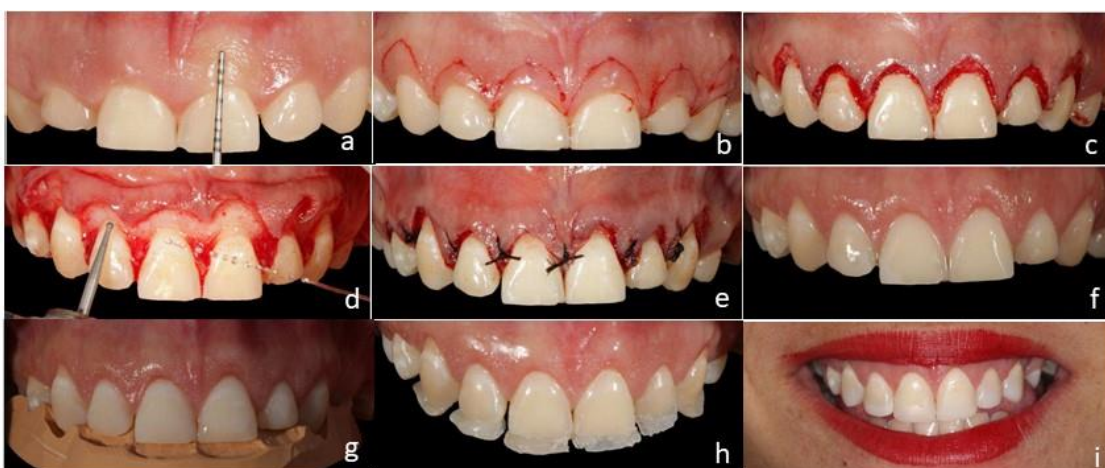

Fig. a) marcação da faixa de gengiva a ser removida. b) planejamento do contorno da incisão. c) gengivectomia. d) osteotomia para atingir a distância recomendada. e) sutura e aspecto pós cirúrgico. f) pós-operatório após 21 dias. g) guia para iniciar a confecção das facetas h) conchas palatinas i) facetas diretas em resina após acabamento e polimento.

Fonte: Alvarenga, *et. al.*, 2018, p-53 a 59.

Conforme Baptista e Barbosa (2020), para alcançar o objetivo de melhorar a estética do sorriso, é preciso uma abordagem multidisciplinar na odontologia para criar um plano de tratamento adequado. Existem cirurgias periodontais empregadas para tratamento funcional e estético em conjunto com reconstruções dentárias. Primeiramente, deve ser verificado a integridade dos tecidos periodontais e a higiene

oral do paciente, uma vez que a duração dos procedimentos restauradores está atrelada ao planejamento apropriado do procedimento e à adequação do meio.

Por isso, a confecção de facetas diretas, necessita de histórico médico e de exames clínicos, para avaliar presença de lesões de cárie, lesões periapicais, testes de vitalidade para verificar envolvimento pulpar, como também exames radiográficos para avaliar se o tratamento a ser realizado está correto (Da Costa, *et al.* 2022)

Al-Shorman *et al.* (2024), destacam ainda, que pacientes diabéticos tem um risco maior de desenvolver doença periodontal, pois os níveis elevados de glicose no sangue podem deprimir o sistema imunológico, favorecendo o aparecimento de infecções e desenvolvimento de gengivite. Portanto, antes de realizar qualquer procedimento é necessário garantir a saúde do periodonto, sendo necessário em alguns casos, o tratamento adequado do tecido periodontal para garantir que as facetas se adaptarão adequadamente e atentar para qualquer suspeita de mudança da posição marginal da gengiva.

A quantidade e a qualidade do remanescente dentário também são fatores a serem avaliados na realização de facetas diretas. Intensidade do escurecimento e/ou descoloração do dente, avaliação oclusal, higiene do paciente e comprometimentos biológicos são aspectos que podem interferir no resultado das facetas diretas e, portanto, precisam ser bem avaliados durante a avaliação clínica e planejamento (Cruz, *et al.*, 2023).

Sendo contraindicações para realização de facetas em resina, pacientes com bruxismo não tratado, com hábitos de ranger os dentes, que apresentam doenças periodontais, elementos muito vestibularizados, dentes com 50% a menos de esmalte, com múltiplas restaurações, paciente que apresentam mordida topo a topo ou cruzada e demais situações que inviabilizam a estética e funcionalmente (Neto, *et al.*, 2021).

É imprescindível que o profissional conheça as propriedades físicas, mecânicas e de polimento das resinas que cada situação clínica pode exigir. A escolha do sistema restaurador influencia diretamente no resultado. Vale lembrar, que a escolha das resinas adequadas para diferentes situações clínicas depende de suas propriedades físicas, mecânicas e de polimento, e a composição e classificação da resina composta podem interferir nessa decisão (Cruz, *et al.*, 2023).

Sendo assim, a natureza pegajosa das resinas antes da polimerização, pode contribuir para a dificuldade na remoção nas regiões interproximais e margem gengival, podendo prejudicar o paciente a executar de maneira satisfatória a higienização correta do local. Além disso, se o dente já tiver sofrido algum dano estrutural, seja por doença periodontal ou por cárie, as técnicas de preparação de facetas podem não ser apropriadas, sendo mais indicadas as coroas parciais ou totais que forneçam suporte necessário para as estruturas dentárias restantes (Al-Shorman *et al.*, 2024).

No caso clínico apresentado por Cruz *et al.* (2021), no paciente C.R.L, sexo masculino, 38 anos, que queixou-se da harmonia do seu sorriso devido ao formato e coloração de suas facetas de resina composta, relatando ainda sangramento durante higienização oral e apresentando falhas ocasionadas pela má execução das facetas diretas em resina composta demonstradas através do exame clínico: erros de anatomia, falta de ponto de contato, má execução do acabamento e polimento, cor com grande diferença em relação aos elementos naturais causando discrepância no contraste e invasão do espaço biológico, causando inflamação gengival, e consequentemente, o sangramento durante a higienização dos dentes, conforme as imagens a seguir:

Figura 3 – Evolução da troca de facetas em resina insatisfatórias

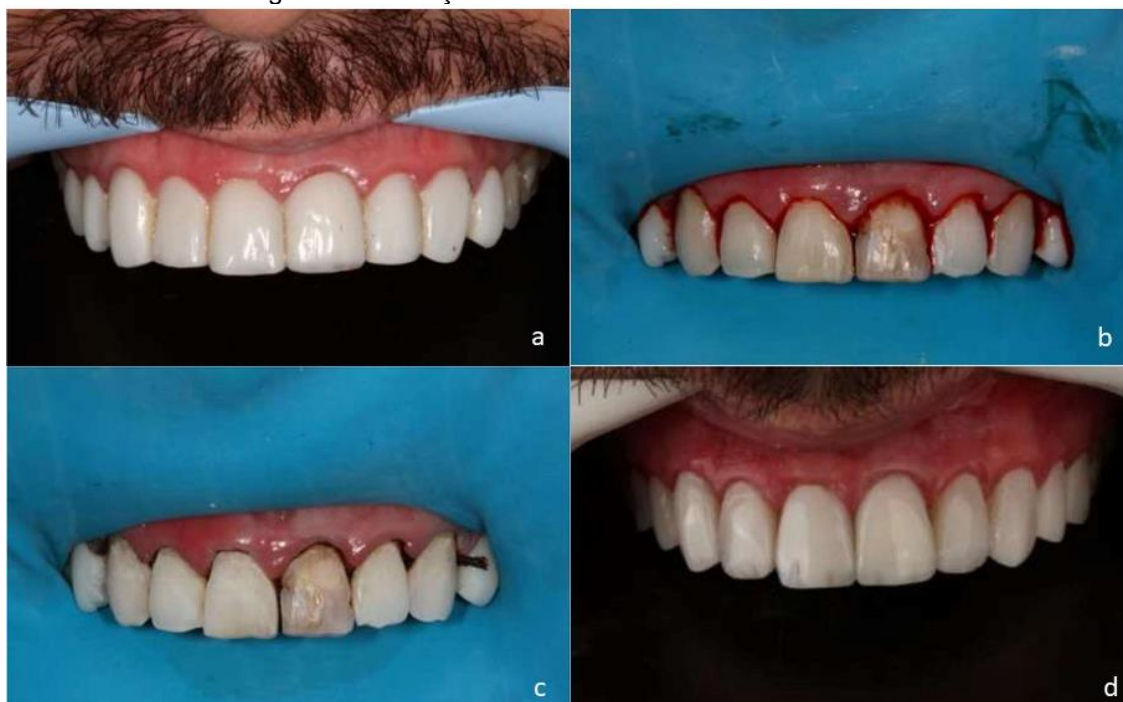

Fig a) desarmonia estética e invasão do espaço biológico b) dentes naturais após remoção das facetas. c) tratamento do elemento 21 e aplicação do fio retrator. d) resultado final com facetas adaptadas e correção da cor e anatomia. Fonte: Cruz et. al. 2021, p.4-6.

Pode ser evidenciado que em algumas situações, somente com a substituição das facetas, ou através de cirurgia para remover o excesso de material e restabelecer a distância ideal entre a margem gengival e a estrutura dental será possível corrigir essa condição (Carmo *et al.*, 2024).

Assim, ao considerar o tratamento restaurador com finalidade estética, os conceitos biológicos também precisam ser respeitados. Este deve sempre ter como objetivo a proteção do órgão dentário, bem como a integridade biológica do ligamento periodontal, pois a existência dos dentes naturais depende, antes de tudo, da proteção e sustentação do tecido periodontal, que além de muitas outras funções, também desempenha um papel fundamental na estética do seu sorriso (Santos *et al.*, 2022).

Mesmo com várias vantagens sobre as facetas em resina recobrendo toda a face vestibular do elemento dentário, atualmente tem se buscado optar por pequenos

acréscimos estratégicos a fim de transformar o sorriso com uma leve mudança de anatomia, sendo alcançados resultados extremamente satisfatórios esteticamente e biologicamente favoráveis (Gomes *et al.*, 2021).

4. DISCUSSÃO

Como afirma Lindhe *et al.* (2018) o periodonto é primordial para a proteção mecânica e antimicrobiana dos elementos dentários, reforçando a importância de preservar esse tecido em qualquer intervenção que seja realizada no meio bucal.

O espaço biológico tem em média 3 mm como descrevem Carvalho *et al.*, (2016), e apresenta 3 formas de terminos cervicais das restaurações sendo, intrassulcular até 0,5 mm, suprassulcular com terminos a nível supragengival e subsulcular, alertando que terminos de 1 mm dentro do sulco podem gerar resposta inflamatória e injúria mecânica com a gengiva com possível recessão gengival e consequente perda óssea, como reforça Baratieri *et al.*, (2013) ao falar sobre a invasão do espaço biológico.

Nesse contexto, Elias, Carvalho e Barbosa (2013), descrevem em seu estudo a investigação de diversos autores, que sugerem que término das restaurações podem ficar abaixo da gengiva marginal ou estendida dentro do sulco 0,5 mm a 1 mm, sendo alguns estudos com até 2 mm dentro do sulco. No entanto, Borba (2021) explica que restaurações colocadas subgengivalmente acabam causando danos ao periodonto.

Carvalho *et al.* (2021) e Cruz *et al.* (2021) atentam para a importância do acabamento e polimento para o sucesso do procedimento, pois aumentam a lisura superficial diminuindo a adesão das placas bacterianas, diminuindo a chance de irritação gengival e problemas periodontais futuros, corroborado por Santin *et al.* (2019) quando refere que uma superfície dental polida e lisa proporciona vantagens estéticas e saúde ao periodonto.

Carneiro (2023), Carmo *et al.* (2024) e Marques (2018), concordam que orientar o paciente sobre a higienização oral correta aliada a uma boa execução do

acabamento pelo cirurgião-dentista, favorece um meio bucal com controle de biofilme, evitando mau hálito, inchaço e vermelhidão na gengiva.

Alvarenga *et al.* (2018) mostra em seu estudo a necessidade de multidisciplinaridade no planejamento e tratamento do sorriso gengival com diastemas, pois no seu caso, houve necessidade de realizar primeiro a cirurgia periodontal para depois realizar as facetas em resina e reabilitar o sorriso sem afetar a saúde bucal da paciente, o que é reforçado por Baptista e Barbosa 2020 que relatam a importância da abordagem multidisciplinar para planejamento e tratamento adequados, inclusive nos procedimentos estéticos.

Cruz *et al.* (2021), mostra no seu caso clínico que ainda existem vários casos de retratamento, seja por erro de execução, causando lesões ao periodonto, seja por erros de anatomia, falta de ajustes oclusais, o que pode levar a agressão do ligamento periodontal e até limitação temporomandibular, pela maloclusão.

Tem-se que a reabilitação do sorriso com facetas em resina é um procedimento seguro, duradouro, vantajoso que deve ser realizado com a técnica correta buscando atentar para a saúde periodontal para que o resultado seja satisfatório do ponto de vista estético e funcional, por isso o profissional deve sempre buscar conhecimentos, pois como visto, os casos de insucesso são atribuídos, em sua maioria, a erros de execução da técnica.

5. CONSIDERAÇÕES FINAIS

O tratamento odontológico, mesmo que para fins estéticos, precisa estar alinhado com a saúde bucal de forma primordial. Os profissionais devem atentar para a invasão do espaço biológico, que pode levar o paciente a evoluir com complicações como as já citadas, causando inflamação gengival o que dificulta na higiene aumentando o acúmulo de biofilme, podendo gerar uma reação em cascata que culmina na recessão gengival, perda óssea e até perda do elemento dentário se não for tratada adequadamente.

REFERÊNCIAS

- ALVARENGA, D. B.; SANTANA, C. L. V.; OLIVEIRA, F. R. D. T. S.; RODRIGUES, R. Q. F.; RIBEIRO, R. A.; SOUZA, J. N. L. **Periodontic/ dentistry interrelation on gingival smile correction: case report.** *Periodontia*, v. 28, n. 2, p. 53-59, 2018.
- AL-SHORMAN, H. & A-N., SGHAIREEN, L.&, MOHAMMAD, M&A. (2024). **The Effect of Various Preparation and Cementation Techniques of Dental Veneers on Periodontal Status: A Systematic Review and Meta-Analysis.** *European Journal of Dentistry*. 18. 10.1055/s-0043-1776120.
- BAPTISTA I.A., BARBOSA I. de P. **Associação de diferentes cirurgias periodontais como alternativa de restabelecimento de harmonia gengival.** 2020;30(03).
- BARATIERI, L. N., MONTEIRO Jr, S., de MELO, T. S., FERREIRA, K. B., HILGERT, L. A., SCHLICHTING, L. H., BERNARDON, J. K., de MELO, F. V., ARAUJO, F. B. D., MACHRY, L., KINA, M., & BRANDEBURGO, G. Z. (2013). **Odontologia restauradora: Fundamentos e técnicas.** 2, 653-670. Editora Santos.
- BERWANGER, C., RODRIGUES, R. B., Ev, L. D., YAMITH, A., DENADAI, G. A., ERHARDT, M. C., GUILHERME, C. S., & FÁBIO, H. (2016). **Fechamento de diastema com resina composta direta: relato de caso clínico.** *Revista Associação Paulista de Cirurgiões Dentistas*,70(30), 317-322.
- BORBA, J. A. D. (2021). **Efeitos das facetas no periodonto: uma revisão integrativa.** <https://repositorio.animaeducacao.com.br/handle/ANIMA/17200>
- BRITO, J. & F., VANÚBIA & YAMASHITA, R. (2022). **Indicações e longevidade das facetas de resina composta: revisão de literatura.** *Research, Society and Development*. 11. e467111335738. 10.33448/rsd-v11i13.35738.
- CARMO, M. G. do; ALMEIDA, G. de S. B. de; FERREIRA, V. M. **Saúde periodontal em facetas diretas e indiretas: revisão de literatura.** *Brazilian Journal of Health Review*, [S. l.], v. 7, n. 3, p. e70847, 2024. DOI: 10.34119/bjhrv7n3-447. Disponível em: <https://ojs.brazilianjournals.com.br/ojs/index.php/BJHR/article/view/70847>. Acesso em: 20 oct. 2024
- CARNEIRO, A. C. *et al.* **Problemas periodontais causados pelo mau planejamento de facetas estéticas.** *E-Scientia - Revista científica de saúde do Centro Universitário de Belo Horizonte (UniBH)*, v. 27, 2023.
- CARVALHO, C. V., PINTO, R. C. N. de C., SOUTO, M. L. S., CHAMBRONE, L., SOARES, F. P., CÉSAR NETO, J. B., et al. (2016). **Espaço Biológico: Conceito chave para estética e saúde gengival em procedimentos restauradores.** *International Journal of Periodontics & Restorative Dentistry*, 1(1), 21-31. <https://doi.org/10.20432/prd20>
- CARVALHO, C. S. de (2021). **A importância do acabamento e polimento em restaurações diretas de resina composta: Revisão de literatura.**

<https://repositorio.animaeducacao.com.br/handle/ANIMA/14246>

CRUZ, A.Í, BRANDÃO G.L., SILVA G.E.A., ROSA J.M.C.S., MELO P.I.D.A.. **Troca de facetas em resina composta insatisfatórias, buscando adequação anatômica e estética: relato de caso.** RSD. 30 de outubro de 2021;10(14):e169101421740.

CRUZ, K. F. et al. **As principais falhas na execução de facetas em resina composta em dentes anteriores: revisão de literatura.** Revista Cathedral (ISSN 1808-2289), v. 5, n. 3, ano 2023
<http://cathedral.ojs.galoa.com.br/index.php/cathedral>

Da COSTA, C.L.A.B., Dos SANTOS S.B., Do NASCIMENTO, J.M.D., De ABREU J.S.G., SOUZA L., COSTA L.V., et al. **Facetas diretas ou indiretas qual técnica escolher / Direct or indirect facets which technique to choose.** Braz J Hea Rev. 25 de maio de 2022;5(3):10148–56.

DA SILVA, G. C. B.; NETO, O. D. M. M.; DO NASCIMENTO, A. M. V.; DOS SANTOS, C. A. O.; NÓBREGA, W. F. S.; DE SOUZA, S. L. X. **História Natural da Doença Periodontal: uma revisão sistematizada.** Research, Society and Development, v. 9, n. 7, p. e607974562-e607974562, 2020.

ELIAS, M. G.; CARVALHO, W.; BARBOZA, E. P. **Localização da margem dos preparos em restaurações estéticas: uma discussão em relação à saúde periodontal.** RGO vol 61 supl.1 Porto Alegre jul/dez. 2013.
http://revodonto.bvsalud.org/scielo.php?pid=S1981-86372013000500003&script=sci_arttext&tIing=pt

GOMES, R. R., Espíndola-Castro, L. F., Barbosa, P. B. T., Menezes Filho, P. F., de Ataíde Mariz, A. L., Guimarães, R. P., & da Silva, C. H. V. (2021). **Transformação estética do sorriso com acréscimos estratégicos em resina composta: Caso clínico.** Research, Society and Development, 10(5), e3210514524-e3210514524.

GOUVEIA, C. G., JÚNIOR, R. M., PERALTA, F. da S., SCHERMA, A. P., & De RESENDE, L. F. M. (2018). **Faceta direta de resina composta em dentes anteriores: relato de caso.** ClipseOdonto. 9(1):44-50.

LINDHE J, KARRING T, AARAÚJO M. **Anatomia dos Tecidos Periodontais.** In: LINDHE, Jan; LANG, NIKLAUS P. Tratado de Periodontia Clínica e Implantologia Oral. Rio de Janeiro: Guanabara Koogan, 2018;6:1-3.

MACHADO, M. S. **Tratamento ortodôntico em paciente com periodonto reduzido – relato de caso.** Brazilian Journal of Surgery and Clinical Research, Rio de Janeiro, v. 19, n. 2, jun./ago. 2017.

MARQUES, R. O. **Espaço biológico – mito ou realidade.** Repositório Institucional Universidade Fernando Pessoa. 2018. Disponível em: https://bdigital.ufp.pt/bitstream/10284/7503/1/PPG_%2029157.pdf. Acesso em: 19 out. 2024

NETO J. M. de A. e S.; de MIRANDA T. R. S.; SILVA L. T. G.; MEDEIROS M. L. B. B. **Restabelecimento funcional e estético utilizando as facetas na odontologia moderna.** Revista Eletrônica Acervo Saúde, v. 13, n. 1, p. e5873, 31 jan. 2021.

OURO, G. D. M. D. (2017). **Facetas em resina composta ou cerâmica: desgaste ou não desgaste?** <http://hdl.handle.net/20.500.11816/2865>

PINHEIRO, E. de S. .; GOMES, M. da C. S. A. .; FERREIRA, S. R. dos S. .; SILVA, C. R. .; LUCENA, Y. S. M. de .; ANDRADE, S. M. de .; NASCIMENTO, M. H. do .; OLIVEIRA, E. H. de . **Fatores que influenciam na longevidade de restaurações diretas: Uma revisão integrativa.** *Research, Society and Development, [S. l.]*, v. 10, n. 7, p. e45510716114, 2021. DOI: 10.33448/rsd-v10i7.16114. Disponível em: <https://rsdjournal.org/index.php/rsd/article/view/16114>. Acesso em: 19 out. 2024

SANTIN, D. C., SCOTTI, C. K., VELO, M. M. D. A. C., da SILVA CAMIM, F., MONDELLI, R. F. L., & BOMBONATTI, J. F. S. (2019). **Protocolo de acabamento, texturização e polimento para restaurações diretas em resina composta.** *Clinical and Laboratorial Research in Dentistry*. <https://doi.org/10.11606/issn.2357-8041.clrd.2019.152964>

SANTOS, R. G.; ROCHA, G. B.; BRITO, M. M. S.; DIAS, K. S. P. A.; PINCHEMEL, E. N. B. **The impact of direct resin facets on periodontal tissue: literature review.** *Research, Society and Development, [S. l.]*, v. 11, n. 7, p. e54511730235, 2022.

SILVA, D. J. B., Santos, D. A. M., Oliveira, D. G. T., Vaz, M. M., & Almeida, D. N. L. (2021). **Transformação de sorriso envolvendo cirurgia plástica periodontal e facetas em resina composta: relato de caso.** *Revista Odontológica Integrativa do Centro Oeste* 1(1)

SILVA, S. N; SILVA, E. G. B; YAMASHITA, R. K. **FACETAS DE RESINA COMPOSTA COM MÍNIMO DESGASTE: REVISÃO DE LITERATURA.** JNT- Facit Business and Technology Journal. QUALIS B1. 2022. FLUXO CONTÍNUO. Ed. 35. V. 1. Págs. 436-448. ISSN: 2526-4281 <http://revistas.faculdefacit.edu.br>.

SOARES, I. S. .; BORGES, T. S. **Técnicas e indicações para a realização das facetas em resina composta direta: uma revisão integrativa da literatura** . *Research, Society and Development, [S. l.]*, v. 12, n. 6, p. e3312641962, 2023. DOI: 10.33448/rsd-v12i6.41962. Disponível em: <https://rsdjournal.org/index.php/rsd/article/view/41962>. Acesso em: 19 out. 2024

SOUZA; N. B. C. de. **Simplificando facetas diretas em resina composta: descrição de caso.** Repositório Digital UFRGS. 2018.

TEIXEIRA B.C., NOVAS M.M.V., RODRIGUES L.D.S., FINCK N.S. **Longevidade de tratamento reabilitador com facetas diretas e indiretas em dentes anteriores: uma Revisão Narrativa.** RSD. 21 de novembro de 2022;11(15):e409111537369.

ZURITA, S., MATTA, V. & SALINAS, P. (2015). **Espacio Biológico: Invasión, Preservación y Protocolos de Acción en Periodoncia y Odontología Restauradora.** Revista Científica Odontológica, 3(2), pp. 343–349.

ANEXO A – Declaração de aptidão para defesa do TCC



FACULDADE EDUFOR
CURSO DE ODONTOLOGIA


DECLARAÇÃO DE APTIDÃO PARA DEFESA DE TCC

Sr. Coordenador do Curso de ODONTOLOGIA, declaro para os devidos fins que o orientando Dayla Dairi Oliveira de Araújo, matrícula nº 253463, do Curso de ODONTOLOGIA, cumpriu todas as exigências acadêmicas e Institucionais na elaboração do seu Trabalho de Conclusão de Curso intitulado

A invasão do espaço biológico pelas facetas em resina: revisão de literatura.

e está, portanto, o (a) acadêmico (a) apto (a) à defesa do seu TCC.

São Luís - Maranhão, 29 de Novembro de 2024.


 Dra. Renata Carvalho Campelo
 Especialista em Periodontia
 (Renata Carvalho Campelo)
 CRO-MA 2361
 Assinatura e Carimbo do Professor Orientador

ANEXO B – Termo de autorização para publicação de trabalhos de conclusão de curso na forma acadêmica no repositório



FACULDADE EDUFOR
CURSO DE ODONTOLOGIA

TERMO DE AUTORIZAÇÃO PARA PUBLICAÇÃO DE TRABALHOS DE CONCLUSÃO DE CURSO, TESES, DISSERTAÇÕES E OUTROS TRABALHOS ACADÊMICOS NA FORMA ELETRÔNICA NO REPOSITÓRIO

Na qualidade de titular dos direitos de autor da publicação, autorizo a Faculdade Edufor a disponibilizar por meio de seu repositório institucional sem ressarcimento dos direitos autorais, de acordo com a Lei nº 9610/98, o texto integral da obra abaixo citada, conforme permissões assinaladas, para fins de leitura, impressão e/ou download, a título de divulgação da produção científica brasileira, a partir desta data.

1. Identificação do material bibliográfico:

() Tese () Dissertação (X) Trabalho de Conclusão de Curso () Outros
(especifique) _____

2. Identificação dos Autores e da a Obra:

Autor: Dayla Rose Oliveira de Araújo
RG.: 218.23742002-7 CPF: 026.919.25307 E-mail: daylaloise@gmail.com
Orientador: Renata Carvalho Campelo CPF _____
Membros da banca: Renata Carvalho Campelo
Karlene Duarte
Caroline Gomes

Seu e-mail pode ser disponibilizado na página? (X) SIM () NÃO

Data de Defesa (se houver): 11/12/2024 Nº de páginas: _____

Título: A invasão do espaço biológico pelas facetas em resina: revisão de literatura

Área de Conhecimento/Curso: Odontologia e Periodontia

Palavras-chave (3): Espaço biológico, facetas em resina, gengivite

São Luís - Maranhão, 01 de outubro de 2024.

Assinatura do Autor do trabalho: Dayla Rose Oliveira de Araújo

ANEXO C – Ata de acompanhamento individual das orientações do TCC



ATA DE ACOMPANHAMENTO INDIVIDUAL DAS ORIENTAÇÕES
TRABALHOS DE CONCLUSÃO DE CURSO
2024.2

CURSO: ODONTOLOGIA

ORIENTADOR(A): Renata Carvalho Campelo

ALUNO: Ilyen Devi Oliveira de Araujo

MATRICULA: 2534163

DATA	ETAPA	ASS. PROF. ORIENTADOR (A)	ASS. ALUNO(A)
28.08.24	Assinatura do termo de compromisso do orientador de TCC	RC	icayla
04.09.24	Reunião para estabelecimento da cronologia e delimitação do tema	RC	icayla
04.09.24	Envio da introdução e metodologia	RC	icayla
25.10.24	Envio do resumo	RC	icayla
29.10.24	Envio de revisão de estrutura e envio do TCC completo	RC	icayla
08.11.24	Aprovaç e envio do TCC	RC	icayla
29.11.24	Reunião de finalização e conclusão da disciplina	RC	icayla

As assinaturas são indispensáveis para comprovação das atividades e aprovação do(a) orientador(a) quanto a execução do Trabalho de Conclusão de Curso.

Este documento é individual por aluno.