



FACULDADE EDUFOR  
CURSO DE ODONTOLOGIA

WELLISON SANTANA DA COSTA

**REABILITAÇÃO DE DENTES AFETADOS PELA HIPOMINERALIZAÇÃO  
MOLAR-INCISIVO (HMI)**

SÃO LUÍS - MA

2024

WELLISON SANTANA DA COSTA

**REABILITAÇÃO DE DENTES AFETADOS PELA HIPOMINERALIZAÇÃO  
MOLAR-INCISIVO (HMI)**

Trabalho de Conclusão de Curso apresentado à disciplina Trabalho de Conclusão de Curso II do curso de Odontologia da Faculdade EDUFOR como parte de pré-requisitos para colação de grau de Cirurgião- Dentista.

**Orientador(a):** Prof.<sup>a</sup> Dr. Francilena Maria Campos Santos Dias.

SÃO LUÍS - MA

2024

C837r Costa, Wellison Santana da

Reabilitação de dentes afetados pela Hipomineralização Molar-Incisivo (HMI) / Wellison Santana da Costa — São Luís: Faculdade Edufor, 2024.

35 p.

Trabalho de Conclusão de Curso (ODONTOLOGIA) — Faculdade Edufor - São Luís, 2024.

Orientador(a) : Francilena Maria Campos Santos Dias

1. Hipomineralização. 2. Hipomineralização molar incisivo. 3. Alteração do esmalte dentário. 4. Tratamento. I. Título.

FACULDADE EDUFOR SÃO LUÍS

CDU 616.314-13

Costa, W. S. **REABILITAÇÃO DE DENTES AFETADOS PELA HIPOMINERALIZAÇÃO MOLAR-INCISIVO (HMI)**. Trabalho de conclusão de curso de graduação apresentado ao Curso de Odontologia da Faculdade Edufor como pré requisito para o grau de Cirurgião-Dentista.

**Trabalho de Conclusão de Curso apresentado em: 25. 06. 2024**

BANCA EXAMINADORA

---

Profª. Drª. Francilena Maria Campos Santos Dias  
(ORIENTADORA)

---

Prof. Ms. Chrys Morett  
(1º MEMBRO)

---

Prof. Ms. Dâmaris Carvalho  
(2º MEMBRO)

## **AGRADECIMENTOS**

Primeiramente, eu gostaria de agradecer a Deus pelo dom da vida e por me conceder a oportunidade de vivenciar mais essa etapa da minha vida.

Agradeço a mim, por não ter desistido, mesmo quando tudo parecia que não daria certo. Mas olha só, cheguei ao final de mais uma jornada! Parece egoísmo, mas nada estaria acontecendo se eu não tivesse me esforçado e corrido atrás de cada passinho dado até hoje. Obrigado, Welison!

Falando em jornada, não poderia deixar de agradecer aos que estiveram comigo:

Clara Garreto, minha dupla, obrigado por segurar minha mão e aceitar trilhar esse percurso ao meu lado. Você tornou tudo mais leve e menos cansativo, mais que uma dupla, você se tornou uma irmã, que cuida, que briga, que eu amo muito!

A minha amiga Maryah Brandão, Bruno e Bernardo, obrigado por me acolher e me deixar fazer parte um pouquinho da família de vocês. A presença constante de vocês, encorajamento e apoio emocional foram um verdadeiro alento durante os momentos desafiadores. Me acolheram quando eu precisei, isso eu nunca vou esquecer. Contem comigo pra tudo!

Aos meus professores, Francilena Dias, Renata Campelo, Alfredo Zenkner, Chrys Morett e Karime Lima gostaria de expressar minha sincera gratidão, cujo apoio e orientação foram fundamentais para o meu desenvolvimento. Seus conhecimentos e incentivos foram inestimáveis ao longo deste processo. Sem a orientação de vocês, esta jornada não teria sido possível. Em especial a professora Karline Duarte, obrigado antes de tudo pela amizade, e pela sua credibilidade em mim, sempre acreditou no meu potencial, até mais do que eu, você é inspiração!

E por fim, mas não menos importante, Dona Sônia Maria, minha mãe, obrigado pelo incentivo e palavras de força durante esse percurso, mesmo longe, ainda foi minha base e meu alicerce. Essa história é por você também, te amo!

Agradeço profundamente a todos meus amigos de classe, Arlindo Ribeiro, Nathália Verônica, Vitória, Milena, Brenda, vocês tem um espacinho no meu coração, obrigado por toda ajuda e suporte ao longo desses 5 anos.

E a todos que contribuíram direta ou indiretamente para este trabalho, seja com palavras de incentivo, conselhos valiosos ou simplesmente estando ao meu lado. Suas contribuições foram essenciais para o sucesso desta jornada.

E fica aqui a pergunta: “Mas o que acontece quando chegam de novo ao começo?”, e eu respondo: “ não sei, mas acho que estamos próximos de descobrir.”

## RESUMO

A Hipomineralização Molar-Incisivo (HMI) é um defeito no desenvolvimento do esmalte dentário de origem sistêmica, resultante de uma disfunção nas células formadoras de esmalte durante os estágios pré-natal, natal ou pós-natal, levando à desmineralização do esmalte. Os tratamentos para HMI variam de acordo com o grau e a localização da condição, podendo incluir medidas preventivas, reabilitação e até mesmo extração do dente afetado. O objetivo deste estudo é descrever as opções de tratamento disponíveis para o HMI. Foi conduzida uma revisão da literatura, utilizando artigos selecionados a partir de consultas ao Google Acadêmico, Scielo e PubMed. Essa revisão identificou métodos distintos de tratamento para pacientes com HMI, com os mais comuns sendo agentes dessensibilizantes e remineralizantes, verniz fluoretado, selantes ionoméricos, selantes resinosos, restaurações com resina composta, microabrasão e, em casos graves, exodontia. Os tratamentos disponíveis abrangem desde medidas preventivas e controle da dieta até procedimentos cirúrgicos como a exodontia, quando o tratamento não é viável. É essencial realizar acompanhamento periódico dos pacientes com HMI para garantir uma melhor qualidade de vida aos afetados pelo HMI..

**Palavras-Chave:** Hipomineralização. Hipomineralização molar incisivo. Alteração do esmalte dentário. Tratamento.

## **ABSTRACT**

Molar-Incisor Hypomineralization (MIH) is a defect in the development of tooth enamel of systemic origin, resulting from a dysfunction in the enamel-forming cells during the prenatal, natal or postnatal stages, leading to demineralization of the enamel. Treatments for IMH vary according to the degree and location of the condition, and can include preventative measures, rehabilitation and even extraction of the affected tooth. The aim of this study is to describe the treatment options available for IMH. A literature review was conducted using articles selected from Google Scholar, Scielo and PubMed. This review identified different treatment methods for patients with IMH, with the most common being desensitizing and remineralizing agents, fluoride varnish, ionomeric sealants, resin sealants, composite resin restorations, microabrasion and, in severe cases, exodontia. The available treatments range from preventive measures and diet control to surgical procedures such as exodontia when treatment is not feasible. Periodic follow-up of patients with IMH is essential to ensure a better quality of life for those affected by IMH.

**Keywords:** Hypomineralization. Molar incisor hypomineralization. Dental enamel alteration. Treatment.

## SUMÁRIO

<b>1. INTRODUÇÃO.....</b>	<b>10</b>
<b>2. METODOLOGIA.....</b>	<b>12</b>
<b>3. REVISÃO DE LITERATURA.....</b>	<b>12</b>
3.1 ETIOLOGIA.....	13
3.2 GRAVIDADE.....	14
3.3 ASPECTOS CLÍNICOS.....	15
3.4 DIAGNÓSTICO.....	17
3.5 TRATAMENTO.....	18
<b>4.DISSCUSSÃO.....</b>	<b>22</b>
<b>5. CONSIDERAÇÕES FINAIS.....</b>	<b>29</b>
<b>REFERÊNCIAS.....</b>	<b>31</b>
<b>ANEXO A - DECLARAÇÃO DE APTIDÃO PARA DEFESA DO TCC.....</b>	<b>34</b>
<b>ANEXO B - TERMO DE AUTORIZAÇÃO PARA PUBLICAÇÃO DE TRABALHOS DE CONCLUSÃO DE CURSO, TESES, DISSERTAÇÕES E OUTROS TRABALHOS ACADÊMICOS NA FORMA ELETRÔNICA NO REPOSITÓRIO.....</b>	<b>35</b>
<b>ANEXO C - ATA DE ACOMPANHAMENTO INDIVIDUAL DAS ORIENTAÇÕES....</b>	<b>36</b>
<b>ANEXO D - TERMO DE COMPROMISSO DO ORIENTADOR DO TCC.....</b>	<b>36</b>

## 1. INTRODUÇÃO

O esmalte dentário é uma estrutura super mineralizada, cerca de 95% da sua composição é apresentada em minerais. O seu desenvolvimento acontece através da síntese e secreção de proteínas produzidas pelos ameloblastos, células estas que dão origem ao esmalte. (Domingos *et al.*, 2019).

Durante a formação de esmalte dentário, que acontece durante as primeiras atividades celulares dos ameloblastos, e no decorrer do seu desenvolvimento, por apresentarem alta sensibilidade acabam sofrendo algumas alterações locais e sistêmicas. Os defeitos associados ao desenvolvimento do esmalte dentário acontecem normalmente na fase de formação e maturação da matriz do esmalte. (Silva *et al.*, 2016; Vieira *et al.*, 2019).

Dentre estes defeitos, um vem se destacando como um desafio para os profissionais da odontologia, a Hipomineralização Molar Incisivo (HMI), trata-se de um defeito decorrente da mineralização do esmalte dentário. O HMI é uma alteração no desenvolvimento qualitativo do esmalte, deixando-o com baixo teor mineral, alto conteúdo proteico, baixo valor de dureza e resistência mecânica por ser mais poroso. Normalmente esta condição é identificada na primeira infância e adolescência. (Domingos *et al.*, 2019; Resende *et al.*, 2019)

A HMI afeta principalmente os quatro primeiros molares e incisivos permanentes, sendo estes últimos menos afetados, indicando uma possível alteração sistêmica nos 3 primeiros anos período de formação destes dentes (Americano *et al.*, 2016; Jeremias *et al.*, 2016).

A etiologia do HMI ainda não está totalmente estabelecida. No entanto, a literatura associa a condição a fatores como tabagismo e doenças durante a gestação, complicações neonatais, parto prematuro, desnutrição, doenças

respiratórias e exposição ao Bisfenol A (Assunção *et al.*, 2014; Rezende *et al.*, 2019, Domingos *et al.*, 2019).

O diagnóstico da HMI pode ser difícil, especialmente quando há a presença de lesões de cárie. Normalmente os pacientes com HMI apresentam diversos problemas clínicos como o desgaste dentário, perda do esmalte, aumento da suscetibilidade à cárie e hipersensibilidade (Assunção *et al.*, 2014).

Clinicamente a HMI é caracterizada pela opacidade do esmalte, manchas porosas demarcadas podendo ter a coloração branca, amarelada ou amarronzada, estas manchas quanto mais escuras maior o grau de mineralização, mais porosa e com maiores chances de ruptura. (Mast *et al.*, 2013; Imparato *et al.*, 2017).

Na visão de Moura (2022) o primeiro passo do tratamento de HMI deve ser o controle da dor, seguida da avaliação da vitalidade dentária. O fato é que a intervenção da HMI é de extrema importância, uma vez que esta condição pode afetar diretamente a qualidade de vida do paciente.

Segundo Dias (2019) a qualidade de vida está relacionada à saúde oral e a HMI traz consequências severas como sensibilidade dentária, lesão de cárie, comprometimento da mastigação e repercussões estéticas que podem interferir diretamente na qualidade de vida dos pacientes, em especial nos aspectos psicossociais.

Desta forma, este estudo tem como objetivo investigar na literatura o tratamento para dentes afetados pelo HMI, comparando os aspectos clínicos e severidade da alteração dos dentes afetados pela HMI, investigando os tratamentos e protocolos utilizados para o HMI para assim delimitar a eficácia dos protocolos para a HMI.

## 2. METODOLOGIA

Trata-se de um estudo do tipo revisão narrativa de literatura, utilizando artigos obtidos por meio de busca em bases de dados: PUBMED (Serviço da U. S. *National Library of Medicine*), SciELO (*Scientific Electronic Library Online*) e Google acadêmico. Os descritores utilizados foram: “hipomineralização”; “hipomineralização molar incisivo”, “alteração do esmalte dentário” e “tratamento”, incluindo seus correspondentes em inglês.

A busca limitou-se a estudos publicados originalmente em português e inglês com datas de publicação no período de 2014 a 2024. Foram incluídos artigos de ensaios clínicos randomizados, relatos de caso e revisões anteriores. Excluiu-se artigos duplicados, cujos textos estivessem disponibilizados em formato incompleto e com acesso pago.

### 3. REVISÃO DE LITERATURA

A hipomineralização de molares e incisivos (HMI) é uma anomalia sistêmica de desenvolvimento que afeta um ou mais primeiros molares permanentes e está frequentemente ligada aos incisivos permanentes. Geralmente, nenhum outro dente permanente está comprometido (Almuallem *et al.*, 2018). Estudos sobre a incidência da HMI têm apresentado resultados diversos, com taxas reportadas oscilando entre 2,5% e 40,2%. Segundo uma pesquisa, a condição afeta uma em cada seis crianças da população geral (Kakani *et al.*, 2016).

Como os primeiros molares são os primeiros dentes permanentes a surgirem, podem manifestar rápida progressão de cárie e ser mais suscetíveis a fraturas do que os dentes que emergem posteriormente. O tratamento odontológico da HMI traz desafios significativos em diversas áreas (Kilinc *et al.*, 2019; Almuallem *et al.*, 2018).

#### 3.1 ETIOLOGIA

A hipomineralização do esmalte surge de irregularidades no processo de calcificação ou maturação, resultando em esmalte em formas morfológicas normais, porém com estruturas e qualidades anormais. (Araujo, Resende, Possebon, 2020).

O período de calcificação dos dentes ocorre desde o final do período gestacional e se estende até os quatro primeiros anos de vida para sua conclusão. Durante essa fase, é possível que fatores de risco interfiram na sua formação, levando a alterações no esmalte que podem resultar em HMI (Spezzia, 2019).

Diversos fatores sistêmicos, como doenças respiratórias e complicações perinatais, são apontados como possíveis razões etiológicas. Além disso, o baixo peso ao nascer, associado à privação de oxigênio (hipóxia para os ameloblastos), distúrbios metabólicos de cálcio e fosfato, e doenças recorrentes na infância,

incluindo episódios de febre alta, também são considerados como causas (Araujo, Resende, Possebon, 2020).

Outros sugerem que a exposição prolongada à dioxina, subproduto da indústria de produtos clorados, através da amamentação pode aumentar a probabilidade de HMI (Almulhin, 2021)

Crianças nascidas com peso reduzido e prematuramente têm maior probabilidade de desenvolver doenças respiratórias, sistêmicas e bucais. Tanto a prematuridade durante a gestação quanto o nascimento com peso abaixo do normal podem ocasionar problemas que afetam a formação adequada do esmalte dentário (Spezzia, 2019).

Fatores congênitos e ambientais, assim como condições sistêmicas como infecções do trato respiratório, têm sido propostos como causas. Outras possíveis causas incluem doenças infantis, especialmente aquelas que exigem o uso prolongado de antibióticos, além de outras condições médicas que podem influenciar ou interromper a amelogenese durante o desenvolvimento inicial dos dentes (Almulhin, 2021).

As possíveis causas da hipomineralização de molares e incisivos de acordo com a fase desenvolvimento podem ser observados no Quadro 1.

Quadro 1 - Causas da Hipomineralização de molares e Incisivos

FATORES	CAUSA
<b>PRÉ - NATAL</b>	<ul style="list-style-type: none"> <li>- Tabagismo</li> <li>- Infecção Urinária</li> <li>- Febre</li> <li>- Hipertensão</li> <li>- Diabetes</li> <li>- Idade Materna</li> </ul>
<b>PERINATAL</b>	<ul style="list-style-type: none"> <li>- Parto Cesária</li> <li>- Hipoxia</li> <li>- Baixo peso ao nascer</li> <li>- Prematuridade</li> </ul>

<b>0 a 3 ANOS</b>	<ul style="list-style-type: none"> <li>- Infecções Respiratórias</li> <li>- Febre</li> <li>- Uso de antibióticos e antialérgicos</li> </ul> Exposição a poluentes como: <ul style="list-style-type: none"> <li>- Dioxinas</li> <li>- Bisfenol</li> </ul>
-------------------	--

Fonte: adaptado de Fatturi, 2019 e Franco, 2023

### 3.2 GRAVIDADE

Os níveis de gravidade variam de acordo com a manifestação do fenômeno entre os pacientes, o que implica que nem todos os dentes serão afetados da mesma maneira (Araujo, Vieira, Silva, 2018). A classificação da gravidade dos defeitos observados na HMI, conforme definida pela Academia Europeia de Pediatria (EAPD), é leve ou grave. HMI com gravidade leve é descrita quando o dente afetado exibe apenas opacidades delimitadas, sem quebras de esmalte, com sensibilidade ocasional, enquanto que a gravidade grave é caracterizada por opacidades delimitadas com quebras, cárie e hipersensibilidade que pode impactar a função (Scheffel *et al.*, 2014).

Teixeira *et al.*, (2018) define em uma escala a gravidade para dentes individuais categorizando a HMI em leve, moderada ou grave e definindo características específicas para cada tipo de HMI que auxiliam na identificação do grau de severidade, como mostra o Quadro 2.

Quadro 2 - Gravidade do HMI segundo Teixeira

	<b>LEVE</b>	<b>MODERADO</b>	<b>GRAVE</b>
<b>APARÊNCIA DA COROA</b>	Opacidades demarcadas sem envolvimento da área de suporte	Restauração atípica nos dentes posteriores que se estendem para vestibular/palatina intacta. Opacidade nas bordas das restaurações.	Ruptura pós-eruptiva do esmalte - defeito que indica a perda da superfície dentária após a erupção. Opacidade demarcada.
<b>CÁRIE</b>	Sem cárie associada	Cárie limitada a uma ou duas superfícies e sem envolvimento das cúspides, e possível	Progressão substancial da cárie.

		ruptura pós- eruptiva do esmalte	
<b>SENSIBILIDADE</b>	Sensibilidade dentária normal	Geralmente apresenta sensibilidade normal	Histórico de sensibilidade dentária recorrente.
<b>ESTÉTICA</b>	Sem preocupação dos pais	Preocupação dos pais	Preocupação dos pais.

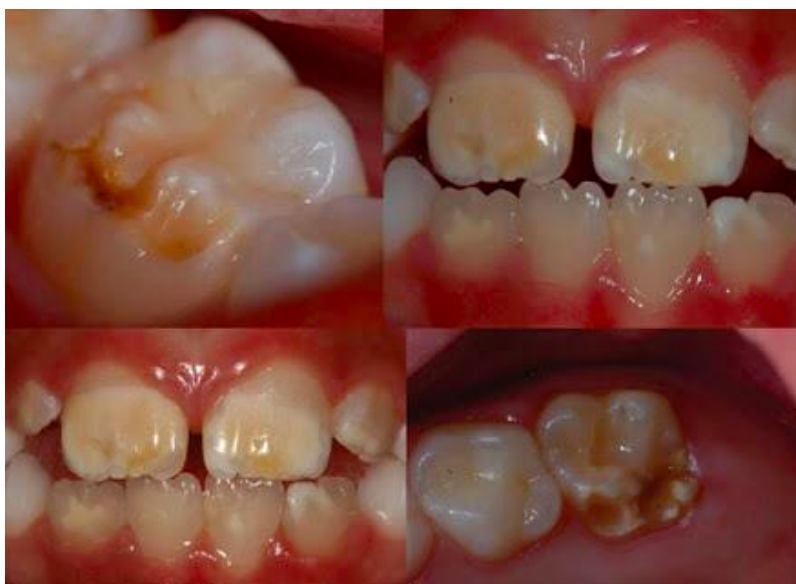Fonte: adaptado de Teixeira et al., 2018.

### 3.3 ASPECTOS CLÍNICOS

A HMI é um desequilíbrio na transparência da camada exterior do dente, com ocorrência de irregularidades na forma. Manchas porosas delimitadas podem surgir em tons brancos, amarelos ou castanhos, resultantes de mudanças na composição mineral e protética do esmalte (Americano *et al.*, 2017).

As imperfeições características da HMI são diversificadas e assimétricas. O esmalte afetado exibe uma opacidade semelhante à do giz, indicando um defeito em sua translucidez. As manchas observadas, além de porosas, revelam uma composição mineral e proteica alterada e podem variar em cor, indo do branco ao amarelo e castanho, refletindo assim a intensidade do problema (Lustosa, 2020).

Figura 1 - Aspectos clínicos da HMI



Fonte: <https://lh6.googleusercontent.com/proxy/zzC2hHPKRx>

Na maioria dos molares permanentes, essas características aparecem de maneira incomum, com extensões para áreas lisas, como as superfícies vestibular e lingual. Na junção entre o dente e a cavidade, é comum encontrar áreas opacas (Andrade, 2017).

O esmalte hipomineralizado tem sua mineralização reduzida, com a densidade de hidroxiapatita diminuída em 20%, enquanto a microdureza e o módulo de elasticidade são reduzidos em 80% em comparação com o esmalte normal. Quanto à proteína, os níveis variam de 3 a 21 vezes mais do que no esmalte não afetado, com elevados níveis de albumina e colágeno tipo 1. A gravidade/opacidade da lesão está diretamente relacionada aos níveis de proteína presentes, assim, quanto mais escuro, maior a fragilidade do esmalte e a probabilidade de fraturas após a erupção (Hocevar *et al.*, 2020; Kiling *et al.*, 2019).

### **3.4 DIAGNÓSTICO**

A idade mais propícia para o diagnóstico é por volta dos 8 anos, quando os primeiros molares e incisivos permanentes já erupcionaram, permitindo a avaliação do esmalte quanto à possibilidade de perda ou não da estrutura dentária (Junior *et al.*, 2018).

Os dentes afetados variam de dois a quatro primeiros molares permanentes (PMPs) simultaneamente, ou não com incisivos permanentes (IPs), sendo que, quando afetados, geralmente são menos graves do que os PMPs e muitas vezes requerem abordagens estéticas. Para ser classificado como HMI, pelo menos um primeiro molar permanente deve ser afetado, mas os defeitos também podem afetar outros dentes, como já mencionado (Assunção *et al.*, 2014).

Os dentes com HMI frequentemente são sensíveis, devido à porosidade do esmalte e sua possível degradação, expondo os túbulos dentinários ao fluxo de ar, estímulos mecânicos e ácidos. Essa sensibilidade pode variar de leve, quando há exposição do dente ao estímulo, a severa, quando ocorre hipersensibilidade espontânea. Os dentes gravemente hipomineralizados são muito sensíveis, o que contribui para a alta prevalência de cáries, já que os pacientes afetados tendem a não higienizar adequadamente a cavidade oral (Gambetta-Tessini *et al.*, 2019).

No entanto, o diagnóstico do HMI pode ser desafiador e a condição pode ser confundida com outros defeitos de desenvolvimento do esmalte como amelogênese imperfeita, fluorose, lesões de mancha branca, hipoplasia do esmalte e hipomineralização traumática. Alguns fatores, no entanto, podem ser considerados para a realização do diagnóstico diferenciado, como mostra o Quadro 3.

Quadro 3 - Diagnóstico diferenciado para o HMI

<b>HMI</b>	<ul style="list-style-type: none"> <li>- Opacidade branca, marrom- amarelada</li> <li>- Afeta um ou mais PMs permanentes e frequentemente está associado a incisivos permanentes, outros dentes não são afetados</li> <li>- Lesão &gt; 1mm</li> <li>- Padrão assimétrico</li> <li>- Lesão de cárie associada</li> <li>- Ruptura pós-eruptiva do esmalte</li> </ul>
<b>AMELOGÊNESE IMPERFEITA</b>	<ul style="list-style-type: none"> <li>- Esmalte fino com a presença de sulcos e fossas</li> <li>- Radiopacidade do esmalte semelhante à da dentina</li> <li>- Manchas opacas variando entre o branco e o amarelo-amarronzado ou vermelho-amarronzado.</li> </ul>
<b>FLUOROSE</b>	<ul style="list-style-type: none"> <li>- Estriações brancas, difusas e opacas</li> <li>- Padrão simétrico e bilateral</li> <li>- Resistência à cárie</li> </ul>
<b>HIPOLESÕES DE MANCHA BRANCA</b>	<ul style="list-style-type: none"> <li>- Ocorrem em áreas cervicais dos dentes devido ao acúmulo de placa nesta região</li> </ul>
<b>HIPOMINERALIZAÇÃO TRAUMÁTICA</b>	<ul style="list-style-type: none"> <li>- Associado a histórico de lesão no dente decíduo afetado</li> </ul>

	<ul style="list-style-type: none"><li>- Frequentemente limitada a um dentes</li><li>- Padrão assimétrico</li></ul>
--	--

Fonte: adaptado de Teixeira *et al.*, 2018; Skaare *et al.*, 2015

### 3.5 TRATAMENTO

Existem várias alternativas de intervenção disponíveis para o controle da HMI, indo desde medidas preventivas para evitar cáries e danos no esmalte até procedimentos restauradores utilizando diversos materiais, incluindo a fabricação de coroas de metal e até mesmo procedimentos mais invasivos, como a extração. Ao decidir sobre o tratamento adequado, é necessário avaliar as necessidades individuais do paciente, considerando a gravidade das lesões, os sintomas, a idade e as expectativas estéticas e funcionais (Elhennawy *et al.*, 2016).

Embora haja diversas opções para tratar molares afetados pela HMI, não há um consenso sobre qual seria o tratamento ideal para cada situação. O tratamento tem sido um desafio na prática odontológica devido a questões como sensibilidade, rápida progressão de cáries, dificuldade de cooperação em pacientes infantis, desafios em obter anestesia eficaz e problemas relacionados à adesão e durabilidade de materiais restauradores devido à porosidade do tecido dentário, que pode levar a fraturas marginais (Silva-Júnior *et al.*, 2015).

Para que seja estabelecido um tratamento adequado, é crucial realizar um diagnóstico precoce e preciso do HMI. O plano terapêutico baseado nesse diagnóstico estabelecido terá como principal objetivo tratar a função e a estética dos dentes afetados, eliminando possíveis problemas psicológicos relacionados à autoestima causados pela aparência desfavorável devido às lesões nos incisivos anteriores (Spezzia, 2019).

Nos incisivos, por serem menos afetados, opta-se por tratamentos odontológicos estéticos de reabilitação, como restaurações de resina composta, clareamento dental e microabrasão. Enquanto nos molares, utiliza-se verniz fluoretado, selantes ionoméricos e restaurações de cimento de ionômero de vidro (Spezzia, 2019).

A seleção do tratamento, técnica e material utilizados na reabilitação do paciente com HMI são determinados pelo local e dentes afetados, a extensão da lesão, o estágio de desenvolvimento do dente afetado, o grau de complicação e a sensibilidade do paciente. Inicialmente, não é aconselhável um plano de tratamento definitivo, pois a abordagem para HMI deve ser abrangente e envolver diversas especialidades. Esses pacientes também devem aderir ao tratamento, que varia desde abordagens mais suaves de prevenção e reabilitação até intervenções mais invasivas, como extração dos PMP's e ortodontia corretiva (Alvarez Ochoa *et al.*, 2017).

A gestão preventiva da HMI começa com recomendações dietéticas aos pacientes e responsáveis, instruções de higiene oral, controle de placa, selamento de fissuras, dessensibilização e remineralização usando alguns materiais, como dentifrícios fluoretados, fosfato de cálcio fosfopeptídeo-amorfo de caseína (CPP-ACP), fluoreto de diamina de prata (SDF) e laser de baixa intensidade (Seifo *et al.*, 2020).

O selamento de fissuras é uma opção para prevenir cáries em dentes com HMI leve e sem fratura pós-eruptiva. Alguns desses selantes também atuam como dessensibilizadores, promovendo a remineralização. A terapia com laser de baixa intensidade também tem sido empregada para dessensibilizar dentes com HMI,

proporcionando analgesia e reparação tecidual, além de agir como anti-inflamatório. Quando combinado com verniz fluoretado, promove uma dessensibilização imediata (Muniz *et al.*, 2019, Sousa *et al.*, 2020)

Os dentifrícios fluoretados, além de prevenir cáries, reduzem a hipersensibilidade, minimizando o diâmetro dos túbulos dentinários e evitando movimentos de fluidos. O flúor, ao entrar em contato com a superfície do esmalte, forma fluoretos de cálcio, auxiliando na redução da sensibilidade (Ghanim *et al.*, 2017 e Paulo *et al.*, 2020).

Almuallem *et al.*, (2018) descreveram abordagens úteis para o manejo de crianças com HMI que incluem desde a identificação de risco a casos com necessidade de exodontias, como demonstra o quadro abaixo (Quadro 4).

Quadro 4 - Manejo para o tratamento do HMI

IDENTIFICAÇÃO DO RISCO	Avaliar o risco de cárie e o histórico odontológico do paciente.
DIAGNÓSTICO	<ul style="list-style-type: none"> <li>- Exame clínico no paciente, quanto mais cedo melhor.</li> <li>- Identificar os molares com risco de HMI por meio de tomadas radiográficas antes da erupção e monitoramento destes dentes durante a erupção.</li> </ul>
REMINERALIZAÇÃO E DESSENSIBILIZAÇÃO	<ul style="list-style-type: none"> <li>- Estratégias adequadas de HO com agentes dessensibilizantes</li> <li>- Redução dos hábitos cariogênicos</li> <li>- Aplicação de selantes em fossas e fissuras</li> </ul>
RESTAURAÇÕES	<ul style="list-style-type: none"> <li>- Microabrasão e Clareamento</li> <li>- Infiltração de resina em dentes com defeitos superficiais</li> <li>- Restauração com resina composta</li> <li>- Coroas de aço inoxidável</li> <li>- Restaurações GIC</li> <li>- Restaurações RMGIC</li> </ul>
EXODONTIA	<ul style="list-style-type: none"> <li>- Em último caso, em situações onde os dentes não são mais restaurados.</li> </ul>

Fonte: adaptado de Almuallem e Busutil, 2018.

As restaurações à base de ionômero de vidro (GIC) oferecem várias vantagens, tais como colocação descomplicada, liberação de flúor e propriedades de ligação química. As restaurações de ionômero de vidro reforçado por resina (RMGIC) possuem vantagens semelhantes às do GIC, porém destacam-se pela facilidade de manipulação, resistência ao desgaste, tenacidade à fratura e força (Stenhagen, Tveit, 2016).

No entanto, alguns materiais de restauração, como o cimento de ionômero de vidro (CIV) ou o cimento de ionômero de vidro modificado por resina (CIVMR), não são aconselháveis para aplicação nas superfícies de oclusão dos molares hipomineralizados (áreas de suporte de carga), porém podem ser empregados temporariamente para aliviar a hipersensibilidade (por um período de 1 a 2 semanas), até que uma restauração definitiva possa ser instalada. Esses materiais também podem ser utilizados em dentes parcialmente erupcionados (Abuhijleh *et al.*, 2018).

Se a restauração do dente for inviável e a extração for a única opção terapêutica, é recomendável uma avaliação ortodôntica precoce antes da extração, com acompanhamento rigoroso do desenvolvimento da oclusão. A extração pode ser a opção preferencial para dentes não recuperáveis ou com prognóstico desfavorável, mas em crianças muito jovens, a orientação oclusal deve ser empregada para garantir a correta migração dos segundos molares permanentes para a posição dos primeiros molares. Múltiplos fatores devem ser ponderados, especialmente em casos envolvendo o arco mandibular. O momento ótimo para extrações situa-se, evidentemente, entre os 8 e 10 anos de idade (Abuhijleh *et al.*, 2018).

#### 4.DISCUSSÃO

A Hipomineralização Molar Incisiva (HMI) representa uma anomalia qualitativa no desenvolvimento do esmalte, manifestando-se durante o período de mineralização do esmalte dentário (Moura; Gomes; Santos, 2018). Enax *et al.*, (2019) também concorda que a HMI seja um distúrbio de desenvolvimento do esmalte. No entanto, acrescenta que apesar de alta prevalência, ainda um defeito pouco abrangido, em relação aos outros defeitos do esmalte dentário.

Os dentes afetados pela HMI são caracterizados por apresentarem menor densidade de minerais e conseqüentemente menor dureza em comparação aos dentes saudáveis (Enax *et al.*, 2019). Nesse aspecto Yannam, *et al.*, (2016), explica que a hipomineralização é caracterizada pela baixa qualidade do esmalte, decorrente de um distúrbio durante a calcificação ou maturação, manifestando-se clinicamente através de translucidez anormal e opacidade.

Complementando a colocação anterior, Eller *et al.* (2021), coloca que no HMI, em termos qualitativos, o esmalte mantém sua espessura normal, mas apresenta alterações na translucidez devido à presença de hipomineralização. Em termos quantitativos, há uma diminuição na espessura do esmalte formado devido a uma formação deficiente ou incompleta da matriz orgânica, resultando em hipoplasias. De acordo com Sousa *et al.*, (2017) dependendo da gravidade da Hipomineralização Molar Incisiva (HMI), podem ocorrer fraturas após a erupção dentária ao longo do tempo, especialmente sob a influência das forças de mastigação.

Alencar *et al.*, (2018) corroboram com Sousa, ao afirmarem que dentes com HMI devido a sua baixa mineralização, são vulneráveis a fraturas que podem expor

a dentina, aumentando o risco de acúmulo de biofilme, desenvolvimento de cáries, comprometimento da polpa dentária e sensibilidade dentinária.

Sendo assim, de acordo com Assunção (2014) o tratamento varia de acordo com a gravidade, podendo incluir diversas abordagens, como aplicação de selante, verniz fluoretado e agente remineralizante para casos leves de HMI, utilização de cimento de ionômero de vidro (CIV) para cavidades moderadas, execução de restaurações indiretas (inlay ou onlay) em situações mais graves, ou até mesmo exodontias em casos extremamente severos.

Já para Bekes *et al.*, (2017) o tratamento em dentes com HMI varia de acordo com as necessidades individuais de cada paciente. No entanto, a abordagem inicial e preventiva inclui recomendações dietéticas para pacientes e responsáveis, além de instruções sobre higienização e educação em saúde bucal. De outra forma, para Moura *et al.*, (2018) o HMI necessita de um acompanhamento e medidas de prevenção constantes, uma vez que o paciente possui alta sensibilidade e dificuldades para realizar a higienização.

Sendo assim, umas das primeiras tratativas a ser tomada é a informação sobre o controle dietético (Moura, *et al.*, 2018). Nesse aspecto, Epple *et al.*, (2019) diz que esta ação primária do incentivo à escovação é bastante surpreendente, pois o uso de pasta de dente é umas das medidas preventivas mais importantes para todo e qualquer indivíduo. Entretanto, não descarta que esta seja uma medida preventiva importante.

Moura *et al.*, (2018) afirma que a recomendação do uso de dentifrícios com concentração de flúor acima de 1200 ppm. Já Lustosa *et al.*, (2021) destaca a importância inicial da escovação com dentifrício fluoretado, combinada com uma

dieta não cariogênica. Além disso, o autor destaca ainda a aplicação de pasta de arginina, que visa reduzir a hipersensibilidade dentinária ao selar os túbulos dentinários.

Comprovando a fala de Lustosa, o estudo de Bekes *et al.*, (2017) investigou a eficácia de produtos dessensibilizantes contendo arginina a 8% e carbonato de cálcio. No estudo, o uso da pasta dessensibilizante Pro Argin analisada continha sílica hidratada, carbonato de cálcio, glicerina, 8% de arginina, água, bicarbonato, goma de celulose e sacarina sódica. As crianças participantes receberam uma aplicação tópica no consultório, seguida por oito semanas de escovação dos dentes duas vezes ao dia. Os resultados indicaram que a pasta de arginina a 8% foi significativamente eficaz na dessensibilização.

Outra medida preventiva inicial é o uso do agente remineralizante CPP- ACP, segundo Silva *et al.*, (2017) o uso deste agente remineralizante quando comparado ao dentifrício convencional com flúor possui uma maior influência no controle da sensibilidade, pois atua em áreas de hipocalcificação.

Isso foi comprovado por Ehlers *et al.* (2018) e Pasini *et al.* (2020) ao conduzirem estudos que destacaram a eficácia de produtos odontológicos contendo hidroxiapatita e CPP-ACP, respectivamente. Os fosfatos de cálcio, incluindo a hidroxiapatita, têm sido incorporados em uma variedade de produtos de higiene bucal, como pasta de dente, enxaguatórios bucais e geis orais. Uma vantagem notável dos fosfatos de cálcio é sua capacidade biomimética, permitindo o uso de doses eficazes mais elevadas sem o risco de toxicidade associado ao flúor. Além disso, é seguro para todas as faixas etárias, incluindo crianças, uma vez que, se

ingeridos acidentalmente, são dissolvidos no estômago, liberando íons de cálcio e fosfato inofensivos.

Um dos sintomas associados ao HMI é a hipersensibilidade dentinária, o que provoca episódios de dor e dificulta a higienização dental. Para o controle da hipersensibilidade, Resende e Favretto (2019), indicam o uso de verniz fluoretado com 5% de fluoreto de sódio e aplicação tópica de flúor como uma opção de tratamento.

Restrepo *et al.*, (2016) complementa que o verniz é indicado em casos diagnosticados como leve, pois esse material não ajuda na remineralização dos dentes afetados, mas por outro lado, ajuda no controle da hipersensibilidade e redução da perda de esmalte dentário. Por outro lado, Lustosa *et al.*, (2020), explicam que umas das desvantagens do seu uso é que geralmente são realizadas diversas aplicações de verniz, o que acaba trazendo o paciente mais vezes para o consultório.

Ainda sobre hipersensibilidade, Machado *et al.* (2019) a terapia com *laser* de baixa potência (LBP), é uma alternativa viável para o controle da dor em pacientes com HMI, explica que esta terapia promove uma hiperpolarização que impede a condução do impulso nervoso, promovendo um efeito dessensibilizando imediato. Nesse aspecto Muniz *et al.* (2019) afirma que o uso do LBP possui bons resultados na redução da hipersensibilidade, dando um efeito anti-inflamatório e analgésico imediato, e que também pode ser combinado com a aplicação do verniz fluoretado.

Em casos leves de HMI, Araújo *et al.*, (2019), afirma que não é indicado a realização de restaurações de amálgama, primeira pela falta de retenção do material, segundo devido às cavidades atípicas que o HMI causa no dente. Nesses

casos, segundo os autores, o uso da resina composta, em dentes afetados pela HMI, também pode ser, por vezes, inviável devido à porosidade que a condição dá aos dentes, o que acaba dificultando a adesão do material.

No entanto, de acordo com Segundo Sousa *et al.*, (2017) a resina composta, apresenta insucesso em casos tratados de HMI quando ainda se tem estrutura dentária. Entretanto, apresenta mais casos de sucesso em dentes afetados onde houve a remoção da estrutura não sadia, dando a estes dentes uma maior adesão e durabilidade do tratamento restaurador.

Por outro lado, segundo da Silva Junior (2017) a infiltração de resina pode ser uma opção mais eficaz, especialmente em áreas com defeitos superficiais. No entanto, em casos em que os defeitos abrangem toda a espessura do esmalte, abordagens convencionais, como restaurações de resina composta, podem ser necessárias, especialmente se o processo carioso afetou uma ou mais superfícies e envolveu o uso de adesivo autocondicionante.

Quando o dente afetado não apresenta uma estrutura para suportar uma restauração em resina composta, é possível optar pelo uso de coroas metálicas, caso ambas as opções não sejam viáveis, é necessário avaliar uma possível exodontia do elemento dentário (Moura, Gomes, Santos, 2018).

Sobre o uso de coroas metálicas Stenhagem e Tveit (2016), afirma que restaurações de cobertura total, como coroas de aço inoxidável, são recomendadas para dentes com danos severos nas superfícies. No entanto, é importante notar que essas restaurações apresentam taxas significativas de falha e necessidade de substituição, tornando o acompanhamento a longo prazo essencial.

Estudos apontam que em dentes afetados pela HMI, com cavitações e ainda em erupção, o melhor tratamento a ser realizado é a restauração com CIV. O CIV possui a vantagem de liberar flúor e atrair água, facilitando a remineralização, diminuindo a hipersensibilidade dentária e ao mesmo tempo realizar a proteção contra a cárie. (Assunção *et al.*, 2014; Silva *et al.*, 2020).

Nesse aspecto, Alheid *et al.*, (2021) observaram a importância da avaliação de diversas propriedades clínicas do Cimento de Ionômero de Vidro (CIV) fotoativado, como a força abrangente, resistência a ácidos, forças transversais de tração e elasticidade. Este material possui alta resistência à compressão, liberação de flúor contra cárie secundária e alta biocompatibilidade, corroborando assim com Assunção e Silva.

Fragelli *et al.*, (2015) complementa que por conta dessas características, a escolha do tratamento com CIV deve ser baseada no diagnóstico, estágio de desenvolvimento do dente segundo o sistema de Nolla e na colaboração do paciente. A cavidade deve apresentar tamanho moderado, avaliar a sensibilidade ao toque e a colaboração do paciente. Além disso, deve ser considerada a irrupção dos dentes afetados pela hipomineralização.

Segundo Resende *et al.*, (2019) o uso de cimento de ionômero de vidro para o selamento é uma opção viável para dentes completamente irrompidos. Suas vantagens incluem facilidade de aplicação e liberação gradual de flúor ao longo do tempo.

. Segundo Portela *et al.* (2019), o CIV possui propriedades de remineralização das estruturas circundantes e é tolerante à água, facilitando o processo de

isolamento do dente para sua aplicação. No entanto, não possui boas propriedades de adesão, tornando-se um material de transição.

Segundo Eichenberg *et al.*, (2016) quando a restauração do dente não é viável e a extração é a única opção, é recomendado realizar uma avaliação ortodôntica precoce antes da extração, seguida de um monitoramento cuidadoso do desenvolvimento da oclusão.

Para Ashley e Noar (2019) embora a extração possa ser necessária para dentes sem possibilidade de restauração ou com prognóstico desfavorável, em crianças muito jovens, é crucial considerar a orientação oclusal para garantir o posicionamento adequado dos segundos molares permanentes no lugar dos primeiros molares.

Nesses casos, segundo Abuhijleh *et al.*,(2018) vários fatores devem ser levados em conta, especialmente nos casos envolvendo o arco mandibular. O período ideal para realizar as extrações geralmente situa-se entre 8 e 10 anos de idade. As extrações devem ser realizadas após a erupção do incisivo lateral (aproximadamente aos 7 anos de idade), mas antes da erupção do segundo molar permanente e do segundo pré-molar.

Eichenberger *et al.*, (2017) justifica a fala anterior dizendo que extrações realizadas muito cedo podem resultar no deslocamento distal dos segundos pré-molares, especialmente na mandíbula, e em uma retroinclinação dos segmentos labiais dos lábios, aumentando o overjet. Além disso, extrações prematuras podem dificultar a confirmação da presença de folículos dos terceiros molares antes do início do procedimento. Por outro lado, atrasos nas extrações podem levar à inclinação distal dos segundos pré-molares e à formação de espaços interdentais.

Ademais, as forças oclusais podem causar inclinação mesial e rotação dos segundos molares.

## 5. CONSIDERAÇÕES FINAIS

A HMI continua a ser uma condição relativamente desconhecida, com uma etiologia não completamente compreendida devido à escassez de evidências na literatura. A análise da literatura sugere que a HIM provavelmente tem uma origem multifatorial, sendo mais prevalente em crianças nascidas prematuramente ou que tiveram doenças durante os primeiros três anos de vida.

O diagnóstico da HIM deve levar em conta a história médica e as características clínicas dos pacientes, e o tratamento deve ser personalizado para garantir os melhores resultados estéticos e funcionais, com a preservação máxima da estrutura dentária.

Existem diversas possibilidades de tratamentos disponíveis para o HMI, procedimentos que variam desde tratamento menos invasivos como a prevenção de cárie e decomposição do esmalte, tratamentos restauradores, confecção de coroa metálicas; a tratamentos mais invasivos como a extração em alguns casos.

Devido ao alto risco de cárie dentária, essas crianças devem ser monitoradas de perto e tratadas com uma abordagem cuidadosa para garantir a colaboração do paciente. Por isso, é crucial realizar acompanhamento regular dos pacientes com HIM, o que pode melhorar significativamente sua qualidade de vida. Portanto, é fundamental que os pacientes com HIM recebam cuidados odontológicos regulares, incluindo medidas rigorosas de higiene oral.

Além disso, destaca-se a necessidade de mais estudos clínicos acompanhando os tratamentos propostos, para que as decisões dos profissionais sejam cada vez mais embasadas em evidências científicas.

## REFERÊNCIAS

- ALMUALLEM. Z., BUSUTTIL-NAUDI, A. Molar incisor hypomineralisation (MIH) – An overview. **British Dental Journal**, v. 225, n. 1, p. 601–609, 2018.
- ABUHIJLEH E, *et al* Diretrizes de prática clínica: Diretrizes para extração eletiva de primeiros molares permanentes. **Acta Sci Dent**. 2018
- ALMULHIM, B. Molar and Incisor Hypomineralization. **Nepal Med Assoc**. 2021. 59(235):295-302. 10.31729/jnma.6343
- ALVAREZ OCHOA, Daniela *et al* . Peripheral Odontogenic Fibroma: Case Report. *Int. J. Odontostomat.*, Temuco , v. 11, n. 3, p. 247-251, sept. 2017 . DOI: <http://dx.doi.org/10.4067/S0718-381X2017000300247>.
- ALVES, M. C. O. *et al.*, Protocolos clínicos em Hipomineralização Molar Incisivo (HMI): revisão integrativa da literatura. **Research, Society and Development**, v. 10, n. 13, e561101321605, 2021 .
- AMERICANO, G. C. A. *et al.* A systematic review on the association between molar incisor hypomineralization and dental caries. **International journal of paediatric dentistry**, v. 27, n. 1, p. 11–21, 2017.
- ARAÚJO, *et al.* Hipomineralização Molar-incisivo: uma revisão de literatura. **Revista Cathedral Saúde**, v. 2, n. 1, 2020.
- ARAÚJO, M. V; *et al.* Hipomineralização Molar Incisivo Tratamento restaurador e estético Molar Incisor Hipomineralization -**Restorer and Aesthetic Treatment**. [s.l: s.n.].
- ASSUNÇÃO, C.M.*et al.* Hipomineralização De Molar-Incisivo (Hmi): Relato De Caso E Acompanhamento De Tratamento Restaurador. **Revista Da Associação Paulista De Cirurgiões Dentistas**. Porto Alegre, Vol. 68, N. 4, P.346-50, Set, 2014.
- BEKES K, HEINZELMANN K, LETTNER S, SCHALLER HG. Efficacy of desensitizing products containing 8% arginine and calcium carbonate for hypersensitivity relief in MIH-affected molars: an 8-week clinical study. *Clinical Oral Investigations*. 2017;21(7):2311-7.
- DIAS, Francilena Maria Campos Santos. Hipomineralização Molar Incisivo: Percepção Dos Pais E De Crianças Quanto Ao Impacto Na Qualidade De Vida Relacionada À Saúde Bucal. **Mandic- São Leopoldo**. Campinas: [S.N]. 2019.
- DOMINGOS, P. A. S. *Et Al.* Hipomineralização Molar-Incisivo: Revisão De Literatura. **Journal Of Research In Dentistry**, V. 7, N. 1, 25 Jun. 2019.
- EICHENBERGER M, ERB J, ZWAHLEN M, SCHÄTZLE M. O momento da extração dos primeiros molares permanentes não restauráveis: uma revisão sistemática. **Eur J Paediatr Dent**. 2015; 16 (4):272–8
- ELHENNAWY, K.; Schwendicke, F. Managing molar-incisor hypomineralization: a systematic review. **Journal of dentistry**, v.55, p.16-24, 2016.

ELLER, et al Hipomineralização Molar Incisivo: Desafios Clínicos e Tratamento em Odontopediatria. Revista FIMCA, 2021.

FRAGELLI C. M. B. et al., Longitudinal Evaluation Of The Structural Integrity Of Teeth Affected By Molar Incisor Hypomineralisation. **Caries Res**, 2015; 49(4):378-83.

FRAGELLI, C. M. B. et al.,. Survival Of Sealants In Molars Affected By Molar-Incisor Hypomineralization: 18-Month Follow-Up. **Braz. Oral Res.**, São Paulo, V. 31, N. 1, P. 1-9, Apr. 2017.

GALVÃO, M. C. B; RICARTE, I. L. M. Revisão sistemática da literatura: conceituação, produção e publicação. **LOGEION: Filosofia da informação**, Rio de Janeiro, v. 6 n. 1, p.57-73, set.2019/fev. 2020

GAMBETTA-TESSINI, K., et al. The impact of MIH/HSPM on the carious lesion severity of schoolchildren from Talca, Chile. **European archives of paediatric dentistry**, 2019 20(5), 417-423.10.1007/s40368-019-00416-w

HOČEVAR, L., et al. The possible influence of genetic aetiological factors on molar-incisor hypomineralisation. **Archives of oral biology**, 2020. DOI: 118.104848.10.1016/j.archoralbio.2020.104848

IMPARATO J. O. et al.,. Odontopediatria Clínica Integrada E Atual. 1 Ed. **Nova Odessa Sp: Napoleão**, 2017.

JEREMIAS F., PIERRI R. A., SOUZA J. F, FRAGELLI C. M, RESTREPO M., FINOTI L. S et al., Family-Based Genetic Association For Molar-Incisor Hypomineralization. **Caries Res**. 2016; 50(3):310-318.

JUNIOR, I. F. S. et al. .Reabilitação de dentes afetados pela Hipomineralização Molar-Incisivo (HMI): um relato de caso com 16 meses de acompanhamento. RFO UPF, Passo Fundo, v. 23, n. 2, p. 218-224, maio/ago. 2018

KILINÇ, G., ÇETIN, M., KÖSE, B., ELLIDOKUZ, H. Prevalence, aetiology, and treatment of molar incisor hypomineralization in children living in Izmir City (Turkey). **International Journal of Paediatric Dentistry**, v. 29, n. 6, p. 775-782, 2019.

LUSTOSA, P. et al. Hipomineralização Molar-Incisivo (HMI): Revisão de literatura. [s.l: s.n.]. Disponível em: <[https://dspace.uniceplac.edu.br/bitstream/123456789/486/1/Poliana%20Almista%20Lustosa\\_0002725.pdf](https://dspace.uniceplac.edu.br/bitstream/123456789/486/1/Poliana%20Almista%20Lustosa_0002725.pdf)>.

MAST P. et al.,. Understanding Mih: Definition, Epidemiology, Differential Diagnosis And New Treatment Guidelines. **European Journal Of Pediatric Dentistry**, V. 14, N. 3, P. 204–208, 1 Set. 2013.

MUNIZ, RS, et al. Eficácia da terapia com laser de baixa intensidade associada à terapia com flúor para a dessensibilização da hipomineralização molar-incisivo: ensaio clínico randomizado. **Revista Internacional de Odontopediatria**, 2019.

PASINI, M.; et al. Tratamento de hipomineralização de incisivos molares com fosfopeptídeo de caseína e fosfato de cálcio amorfo em crianças. **Minerva Estômato**. 2018

REZENDE, P. F. FAVRETTO C.O. Desafios Clínicos No Tratamento De Hipomineralização Molar Incisivo. **Journal Of Oral Investigations.**, Passo Fundo, Vol. 8, N. 2, P. 73-83, Julho/Dezembro, 2019.

SANTOS PINTO, L, Fragelli C, Imparato Jc. Hipomineralização De Molares E Incisivos. **Napoleão Editora:** São Paulo, 2020.

SEIFO, N. et al. The use of silver diamine fluoride (SDF) in dental practice. **British Dental Journal**, v. 228, n. 2, p. 75–81, jan. 2020.

SILVA JUNIOR, I. F. et al., Vista Do Reabilitação De Dentes Afetados Pela Hipomineralização Molar-Incisivo (Hmi): Um Relato De Caso Com 16 Meses De Acompanhamento. Disponível Em: <<https://seer.upf.br/index.php/rfo/article/view/8061/114114305>>. Acesso Em: 2 Out. 2023.

SILVA-JÚNIOR GP, DE ALMEIDA SOUZA LM, GROppo FC. Comparação de articaína e lidocaína para infiltração bucal após bloqueio do nervo alveolar inferior para controle da dor intraoperatória durante cirurgia de terceiros molares inferiores impactados. **Anesth Prog.** 2017

SILVA MJ, SCURRAH KJ, CRAIG JM, MANTON DJ, KILPATRICK N. Etiology Of Molar Incisor Hypomineralization - A Systematic Review. **Community Dent Oral Epidemiol.** 2016;44(4):342-353.

SILVA-JÚNIOR IFS. Tratamento de molares afetados pela hipomineralização molarincisivo: Uma revisão ilustrada da literatura [página da internet]. **Porto Alegre (RS): UFRGS;** 2015.

SPEZZIA, S. Hipomineralização molar incisivo em odontopediatria: considerações gerais. *Journal of Oral Investigations*, v. 8, n. 1, p. 1-10, 2019.

STENHAGEN K, TVEIT A. Microabrasão para melhorar a estética. **Vidensk Klin.** 26 de maio de 2016

SOUSA, M. A. C. DE M. E. Hipomineralização incisivo-molar : revisão da narrativa. **Repositório Institucional da Universidade Católica Portuguesa**, 2020. Disponível em: <<https://repositorio.ucp.pt/handle/10400.14/31804>>. Acesso em: 14 maio. 2024.

TEIXEIRA R, ANDRADE NS, QUEIROZ LCC, MENDES FM, MOURA MS, MOURA L, et al. Exploring the association between genetic and environmental factors and molar incisor hypomineralization: evidence from a twin study. **International journal of paediatric dentistry.** 2018;28(2):198-206.

VIEIRA, L. D. S. et al., Antimicrobial Photodynamic Therapy On Teeth With Molar Incisor Hypomineralization-Controlled Clinical Trial. **Medicine**, V. 98, N. 39, P. E17355, 1 Set. 2019

## ANEXO A - DECLARAÇÃO DE APTIDÃO PARA DEFESA DO TCC

FACULDADE EDUFOR  
CURSO DE ODONTOLOGIA

## DECLARAÇÃO DE APTIDÃO PARA DEFESA DE TCC

Sr. Coordenador do Curso de Odontologia, declaro para os devidos fins que o orientando Wellison Santana da Costa, matrícula nº 253392, no Curso de Odontologia, cumpriu todas as exigências acadêmicas e Institucionais na elaboração do seu Trabalho de Conclusão de Curso intitulado Tratamento de dentes afetados pela Hipomineralização Molar-Incisivo (HMI), e está, portanto, o (a) acadêmico (a) apto (a) à defesa do seu TCC.

São Luis - Maranhão, 08 de Maio de 2024.

FACULDADE EDUFOR  
Prófa. Francilena Campos Santos  
Coord. Clínica Escola de Odont.  
CRO nº 181116

Prof. Dr. Francilena Maria Campos Santos Dias  
Assinatura e Carimbo do Professor Orientador

## ANEXO B - TERMO DE AUTORIZAÇÃO PARA PUBLICAÇÃO DE TRABALHOS DE CONCLUSÃO DE CURSO, TESES, DISSERTAÇÕES E OUTROS TRABALHOS ACADÊMICOS NA FORMA ELETRÔNICA NO REPOSITÓRIO



FACULDADE EDUFOR  
CURSO DE ODONTOLOGIA

### TERMO DE AUTORIZAÇÃO PARA PUBLICAÇÃO DE TRABALHOS DE CONCLUSÃO DE CURSO, TESES, DISSERTAÇÕES E OUTROS TRABALHOS ACADÊMICOS NA FORMA ELETRÔNICA NO REPOSITÓRIO

Na qualidade de titular dos direitos de autor da publicação, autorizo a Faculdade Edufor a disponibilizar por meio de seu repositório institucional sem ressarcimento dos direitos autorais, de acordo com a Lei nº 9610/98, o texto integral da obra abaixo citada, conforme permissões assinaladas, para fins de leitura, impressão e/ou download, a título de divulgação da produção científica brasileira, a partir desta data.

**1. Identificação do material bibliográfico:**

( ) Tese ( ) Dissertação (x) Trabalho de Conclusão de Curso ( ) Outros (especifique) \_\_\_\_\_

**2. Identificação dos Autores e da Obra:**

**Autor:** Wellison Santana da Costa

**RG.:** 2632655 **CPF:** 036.237.983-12 **E-mail:** [wellisonsantana88@gmail.com](mailto:wellisonsantana88@gmail.com)

**Orientador:** Francilena Maria Campos Santos Dias **CPF:**

**Membros da banca:** Francilena Maria Campos Santos Dias  
Chrys Morett  
Dlmaris Carvalho

Seu e-mail pode ser disponibilizado na página? ( x ) SIM ( ) NÃO

Data de Defesa (se houver): 26/06/2024 Nº de páginas: 35

**Título:** REABILITAÇÃO DE DENTES AFETADOS PELA HIPOMINERALIZAÇÃO MOLAR-INCISIVO (HMI)


Área de Conhecimento/Curso: Odontopediatria - Odontologia

Palavras-chave (3): hipomineralização; hipomineralização molar incisivo; alteração do esmalte dentário e tratamento.

São Luís - Maranhão, 15 de maio de 2024.

Assinatura do Autor do trabalho: *Wellison Santana da Costa*

## ANEXO C - ATA DE ACOMPANHAMENTO INDIVIDUAL DAS ORIENTAÇÕES


**FACULDADE**  
**EDUFOR**  
 Construindo o seu futuro

**ATA DE ACOMPANHAMENTO INDIVIDUAL DAS ORIENTAÇÕES**  
**TRABALHOS DE CONCLUSÃO DE CURSO**  
 2024.1

CURSO: ODONTOLOGIA  
 ORIENTADOR(A):  
 ALUNO: WELLISON SANTANA DA COSTA  
 MATRÍCULA: 253392

DATA	ETAPA	ASS. PROF. ORIENTADOR (A)	ASS. ALUNO(A)
13/03/24	Reunião para entrega da introdução	<i>[Assinatura]</i>	<i>[Assinatura]</i>
30/04/24	Reunião para entrega da Reunião de Apresentação	<i>[Assinatura]</i>	<i>[Assinatura]</i>
08/05/24	Reunião para entrega da dissertação e considerações finais	<i>[Assinatura]</i>	<i>[Assinatura]</i>

\* As assinaturas são indispensáveis para comprovação das atividades e aprovação do(a) orientador(a) quanto a execução do Trabalho de Conclusão de Curso.  
 \* Este documento é individual por aluno.

Scanned with CamScanner

## ANEXO D - TERMO DE COMPROMISSO DO ORIENTADOR DO TCC



**FACULDADE EDUFOR**  
**CURSO DE ODONTOLOGIA**

**TERMO DE COMPROMISSO DO ORIENTADOR DE TCC**

Eu, Francilena Maria Campos Santos Dias,

Professor(a) desta Instituição, declaro para os devidos fins, estar de acordo em assumir o compromisso de orientação do Trabalho de Conclusão de Curso do(a) aluno(a) Wellison Santana da Costa, matrícula nº 253392, do curso de Odontologia, no seguinte tema e área de atuação:

Tema: **Tratamento de dentes afetados pela Hipomineralização Molar-Incisivo (HMI)**

Área de atuação: **Odontopediatria.**

São Luís - Maranhão, 08 de Maio de 2024.

FACULDADE EDUFOR  
Francilena Maria Campos Santos Dias  
Coord. Clínica Especial de Odontologia  
CRO nº 18117/11

Prof. Dr. Francilena Maria Campos Santos Dias  
Assinatura e carimbo do Professor Orientador e carimbo